

Kolorektálny karcinóm

Čo je
kolorektálny
karcinóm?

Vysvetlíme Vám to.

www.anticancerfund.org | www.esmo.org



www.anticancerfund.org



www.esmo.org

ESMO/ACF Pacientske príručky
na základe ESMO odporúčaní z klinickej praxe

KOLOREKTÁLNY KARCINÓM: ODPORÚČANIA PRE PACIENTOV

INFORMÁCIE PRE PACIENTOV ZALOŽENÉ NA ESMO ODPORÚČANIACH Z KLINICKEJ PRAXE

Túto príručku pre pacientov pripravil Anticancer Fund ako pomôcku pre onkologických pacientov. Cieľom je pomôcť pacientom a ich príbuzným pochopiť problematiku kolorektálneho karcinómu (rakoviny hrubého čreva a konečníka) a lepšie porozumieť dostupným možnostiam liečby jednotlivých druhov rakoviny hrubého čreva a konečníka. Odporúčame, aby sa pacienti pýtali svojich lekárov na vyšetrenia a možnosti liečby potrebné vzhľadom na typ a štádium ich ochorenia. Medicínske informácie popísané v tomto dokumente sú odvodené z klinických odporúčaní pre starostlivosť o pacientov s rakovinou hrubého čreva a konečníka, vydaných Európskou spoločnosťou pre medicínsku onkológiu (ESMO). Príručka pre pacientov, ktorú napísal lekár a recenzovali dvaja onkológovia z ESMO vrátane hlavného autora klinických odporúčaní pre medicínskych odborníkov, bola vytvorená v spolupráci s ESMO a je distribuovaná s povolením ESMO. Príručku revidovali aj zástupcovia pacientov z pracovnej skupiny ESMO Cancer Patient Working Group.

Slovenský preklad a revíziu textu zabezpečil Národný onkologický inštitút v Bratislave v spolupráci s občianskym združením Liga proti rakovine a občianskym združením Europacolon Slovensko.

Viac informácií o Anticancer Fund: www.anticancerfund.org

Viac informácií o European Society for Medical Oncology: www.esmo.org

Viac informácií o Národnom onkologickom inštitúte: www.noisk.sk

Viac informácií o občianskom združení Liga proti rakovine: www.lpr.sk

Viac informácií o občianskom združení Europacolon Slovensko: <http://www.europacolon.sk/>

Slová označené hviezdikou sú vysvetlené na konci dokumentu.

Obsah

Údaje o kolorektálnom karcinóme	3
Definícia kolorektálneho karcinómu	5
Je kolorektálny karcinóm časté ochorenie?	6
Čo spôsobuje kolorektálny karcinóm?	7
Ako sa diagnostikuje diagnóza kolorektálneho karcinómu?	10
Skríning kolorektálneho karcinómu	13
Čo je potrebné vedieť, aby ste dostali optimálnu liečbu?	14
Aké sú liečebné možnosti?	18
Aké sú možné vedľajšie účinky liečby?	31
Čo sa stane po liečbe?	35
Vysvetlenie náročných pojmov	38

Text napísala Dr. An Billiau (Celsus Medical Writing LLC, pre Anticancer Fund), text revidovali Dr. Gauthier Bouche (Anticancer Fund), Dr. Svetlana Jezdic (ESMO), Prof. Roberto Labianca (ESMO), Prof. Bengt Glimelius (ESMO), Prof. Eric Van Cutsem (ESMO), Prof. Dirk Arnold (ESMO) a Prof. Gabriella Kornek (ESMO Cancer Patient Working Group).

Toto je prvá aktualizácia príručky, ktorá odráža zmeny v následnej verzii ESMO odporúčaní z klinickej praxe. Text aktualizovali Dr. Gauthier Bouche (Anticancer Fund), Dr. Ana Ugarte (Anticancer Fund) a text revidovala Dr. Svetlana Jezdic (ESMO).

ÚDAJE O KOLOREKTÁLNO M KARCINÓME

Definícia kolorektálneho karcinómu

- Rakovina, ktorá sa vyvinie v hrubom čreve.

Diagnóza

- Kolorektálny karcinóm spôsobuje častejšie ťažkosti vtedy, keď je pokročilý. Bežnými príznakmi sú zmeny v činnosti čriev a konečníka, nepríjemné pocity (diskomfort) v dutine brušnej, únava, chudnutie. Varovným signálom môže byť prítomnosť krvi v stolici. Možno ju pozorovať voľným okom alebo laboratórnym vyšetrením stolice.
- Endoskopia je vyšetrenie, pri ktorom sa cez konečník zavedie trubica s osvetlením do čreva. Umožňuje vidieť vnútornú časť čreva. Keď sa nádor nachádza vo vzdialenosti do 15 cm od konečníka, považuje sa za nádor rekta - konečníka, vo vzdialenejšej časti sa nazýva nádorom hrubého čreva.
- Aj špeciálne rádiologické vyšetrenia pomáhajú zobrazit' umiestnenie a veľkosť nádoru.
- Vyšetrenie krvi hľadajúce karcinogénny antigén (CEA), nádorový marker, môže byť užitočné vo vybraných situáciách, ale pre stanovenie diagnózy sa nemôžeme spoliehať iba na toto vyšetrenie.
- Potvrdenie diagnózy je dané až laboratórnym vyšetrením nádoru a postihnutých tkanív (histopatológia).

Liečba podľa rozsahu ochorenia

Liečba malígnych - zhubných polypov

- Polypy, v ktorých sa nachádza rakovina, musia byť odstránené z čreva. V závislosti od stupňa invázie malígnych buniek v polype môže byť odporučený rozsiahlejší chirurgický výkon - operácia.

Liečba podľa štádia ochorenia

Poznámka: Niekedy po počiatočnej liečbe a vyšetrení odstráneného nádoru môže byť zistené, že je rakovina pokročilejšia, takže je potrebné upraviť protokol liečby.

- V štádiu 0 je rakovina obmedzená na najpovrchovejšiu vrstvu črevnej steny sliznice. Tento nádor je potrebné chirurgicky odstrániť.
- Štádium I zasahuje o jednu vrstvu hlbšie, do podslizničného tkaniva - submukózy a dokonca dosahuje svalstvo hrubého čreva alebo konečníka. Chirurgicky je potrebné odstrániť nádor spolu s lokálnymi lymfatickými uzlinami.
- Stupeň II postihuje svalstvo čreva a šíri sa na okolité orgány. Liečba spočíva v chirurgickom odstránení všetkých postihnutých tkanív a u niektorých pacientov je potrebná dodatočná chemoterapia v prípade rakoviny hrubého čreva, a rádioterapia alebo rádioterapia v kombinácii s chemoterapiou v prípade rakoviny konečníka.
- Stupeň III postihuje štruktúry priľahlé k hrubému črevu, ale aj regionálne lymfatické uzliny. Liečba pozostáva z chirurgického odstránenia nádorov a ďalších postihnutých tkanív a adjuvantnej terapie, t.j. chemoterapie na rakovinu hrubého čreva a rádioterapiu alebo chemoterapiu plus rádioterapiu na rakovinu konečníka.
- Stupeň IV postihuje vzdialené orgány, ako sú pečeň a pľúca. Chemoterapia a cielená biologická liečba sú možnosťami liečby. Chemoterapia pomáha redukovať veľkosť metastatických nádorov, aby sa stali, pokiaľ je to možné, operabilnými.

Sledovanie po liečbe

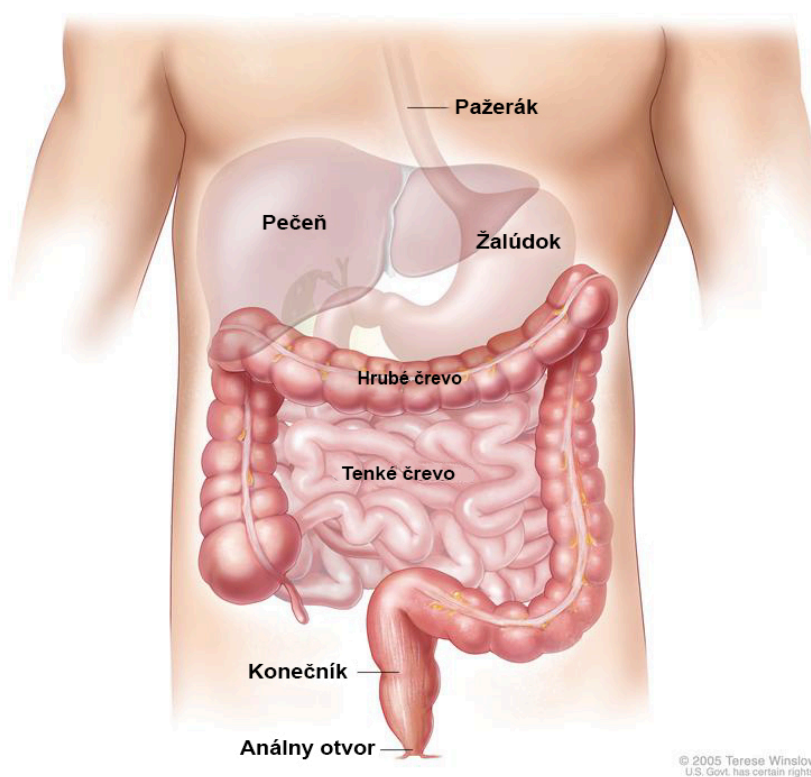
- Neexistuje žiadny všeobecne akceptovaný protokol pre následné sledovanie. Váš lekár naplánuje kontroly po ukončení liečby s cieľom sledovania vedľajších účinkov liečby, možnej recidívy choroby a poskytnutia podpory, aby ste sa vrátili späť do normálneho života. Následné opatrenia môžu trvať až 5 rokov.

DEFINÍCIA KOLOREKTÁLNEHO KARCINÓMU

Kolorektálny karcinóm je rakovina, ktorá sa vyvíja v hrubom čreve a v konečníku.

Rakovina hrubého čreva označuje ochorenie, ktoré sa vyvíja v najdlhšej časti hrubého čreva. Rakovina konečníka sa vyvíja v konečníku, v poslednej priamej časti hrubého čreva končiacej v análnom otvore.

Análny otvor (anus) je vyústením konečníka do vonkajšieho prostredia, ktorým sa vyprázdňuje stolica. V análnom otvore sa taktiež môže vyvinúť rakovina, ide však o odlišnú chorobu. Análnym karcinómom sa táto príručka nevenuje.



Anatómia tráviaceho systému. Po sebe nasledujúce časti tráviaceho systému sú pažerák, žalúdok, tenké črevo, hrubé črevo, konečník, análny otvor. Taktiež je zobrazená pečeň.

JE KOLOREKTÁLNY KARCINÓM ČASTÉ OCHORENIE?

Kolorektálny karcinóm je najčastejšou rakovinou v Európe a treťou najbežnejšou rakovinou na celom svete. V roku 2012 bolo v Európe diagnostikovaných približne 447 000 pacientov s kolorektálnym karcinómom. To predstavuje približne 13 % všetkých prípadov rakoviny v tejto oblasti.

Väčšina kolorektálnych karcinómov sa nachádza v hrubom čreve; tieto sa nazývajú rakovina hrubého čreva (kolon) a predstavujú 9 % všetkých typov rakoviny v Európe. Približne jedna tretina kolorektálnych karcinómov sa nachádza iba v konečníku (rektum), nazýva sa rakovina konečníka.

Kolorektálny karcinóm je častejší u mužov ako u žien. V Európe sa kolorektálny karcinóm vyvinie v určitom čase života približne u jedného z 20 mužov a približne u jednej z 35 žien. Inými slovami, každoročne sa v Európe diagnostikuje kolorektálny karcinóm približne u 35 zo 100 000 mužov a približne u 25 zo 100 000 žien. Celkovo je frekvencia kolorektálneho karcinómu vyššia v industrializovaných a urbanizovaných regiónoch.

Väčšina pacientov s kolorektálnym karcinómom má v čase stanovenia diagnózy viac ako 60 rokov a kolorektálny karcinóm sa vo veku do 40 rokov vyskytuje zriedkavo.

ČO SPÔSOBUJE KOLOREKTÁLNY KARCINÓM?

Dnes nie je úplne jasné, prečo sa kolorektálny karcinóm (rakovina hrubého čreva a konečníka) objaví. Bolo identifikovaných niekoľko rizikových faktorov*. Rizikový faktor* zvyšuje riziko výskytu rakoviny, ale nie je ani nevyhnutný, ani dostatočný na to, aby spôsobil rakovinu. Rizikový faktor* nie je sám o sebe príčinou.

Niektorí ľudia s týmito rizikovými faktormi* nikdy neochorejú na kolorektálny karcinóm a niektorí ľudia, ktorí nemajú žiadny z týchto rizikových faktorov*, môžu napriek tomu kolorektálny karcinóm dostať.

Kolorektálny karcinóm sa najčastejšie vyskytuje ako sporadická choroba*, teda nie je viazaný na zdedené gény*, ktoré nesú riziko pre tento typ rakoviny.

Približne 20 % kolorektálnych karcinómov sa vyskytuje v rodinnom kontexte. Menej ako polovica z nich vzniká ako dôsledok známej dedičnej vlohy*. V ostatných rodinných prípadoch nie je príčina známa. Rodinný výskyt môže byť spôsobený nielen spoločnými zdedenými génmi, ale aj spoločnými faktormi v prostredí zvyšujúcimi toto riziko.

Hlavné rizikové faktory* kolorektálneho karcinómu sú:

- Starnutie: s pribúdajúcim vekom osoby sa riziko kolorektálneho karcinómu zvyšuje.

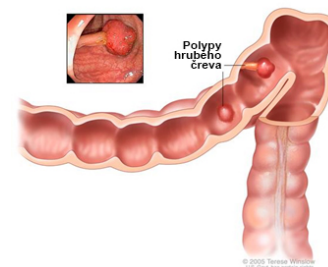
- Rizikové faktory* viazané na životný štýl:

- o Strava: strava je najvýznamnejší rizikový faktor* kolorektálneho karcinómu. Strava bohatá na červené mäso (hovädzie, jahňacie, či bravčové) a mäsové výrobky (napr. hot dogy), bohaté na tuky a/alebo s nízkym obsahom vláknin môžu zvýšiť riziko vzniku kolorektálneho karcinómu. Vysoká spotreba alkoholu je tiež rizikovým faktorom* kolorektálneho karcinómu.



- o Obezita: nadváha zvyšuje riziko vzniku kolorektálneho karcinómu.
- o Sedavý životný štýl: osoby, ktoré nie sú veľmi fyzicky aktívne, majú vyššie riziko vzniku kolorektálneho karcinómu. Tento faktor nezávisí od hmotnosti človeka.
- o Diabetes mellitus typ 2* zvyšuje riziko vzniku nádoru v hrubom čreve. Tento faktor nezávisí od toho, či má človek nadváhu alebo nie.
- o Fajčenie: fajčenie zvyšuje riziko vzniku veľkých kolorektálnych polypov*, ktoré sú známymi prekancerózami*.

- Predchádzajúci výskyt polypov hrubého čreva a konečníka: výrastky v čreve nazývané polypy* alebo adenómy*, nie sú rakovinou. Avšak tieto výrastky sa môžu v priebehu dlhého obdobia zmeniť na rakovinu. Polypy* sa preto považujú za dobre definované prekancerózy*. Ak sa nájdu polypy v hrubom čreve, napríklad počas skrínigového vyšetrenia, majú sa odstrániť, aby sa predišlo ich premene na karcinóm.



- Kolorektálny karcinóm v anamnéze: aj keď bol nádor predchádzajúcou liečbou úplne odstránený, existuje zvýšené riziko vzniku nového nádoru v inej časti hrubého čreva alebo konečníka.
- Iný typ rakoviny v anamnéze: predošlé ochorenie inými nádormi ako lymfóm*, karcinóm semenníka* alebo karcinóm endometria* umocňuje riziko vzniku kolorektálneho karcinómu.
- Zápalové ochorenie čreva ako Crohnova choroba* alebo ulcerózna kolitída*. Sú to ochorenia, pri ktorých je hrubé črevo dlhodobo zapálené. Po mnohých rokoch tento stav môže spôsobiť dyspláziu*, chorobné usporiadanie buniek vo vnútornej výstelke čreva. Dysplázia* sa časom môže zmeniť na karcinóm. Toto riziko sa zvyšuje s trvaním zápalového ochorenia čreva a so závažnosťou a rozsahom zápalu. Kolorektálne karcinómy u pacientov s Crohnovou chorobou* alebo ulceróznou kolitídou sa podieľajú približne dvomi tretinami na všetkých sporadických* karcinómoch hrubého čreva a konečníka.
- Rodinná anamnéza: približne 20 % všetkých karcinómov hrubého čreva a konečníka sa vyskytuje v rodinnom kontexte. Riziko vzniku kolorektálneho karcinómu sa zdvojnásobí, ak mal príbuzný prvého stupňa kolorektálny karcinóm. Môže to byť vplyvom zdedených génov alebo spoločnými faktormi životného prostredia*. Vyšetrenie zamerané na možnú rodinnú anamnézu kolorektálneho karcinómu je dôležité. Vo vybraných prípadoch sa má zvážiť skrínig v mladom veku a/alebo genetické konzultácie. Známe dedičné syndrómy* predisponujúce ku kolorektálnemu karcinómu sú:
 - Familiárna Adenomatózna Polypóza* (FAP). Osoby s týmto ochorením majú mutáciu* alebo stratu FAP* génu, ktorý spôsobuje rast stoviek až tisícov polypov* v hrubom čreve v mladom veku. Karcinóm môže vzniknúť v jednom alebo vo viacerých takýchto polypoch* pred dosiahnutím veku 40 rokov a niekedy ešte skôr, ako vo veku 20 rokov. Aby sa predišlo rozvoju rakoviny, je potrebné chirurgicky odstrániť hrubé črevo. Variantom je AFAP syndróm: Atenuovaný FAP* syndróm, pri ktorom sú polypy menej početné a vyskytujú sa vo vyššom veku v porovnaní s FAP* syndróm.
 - Lynchov syndróm*, tiež sa nazýva Hereditárny nepolypózny kolorektálny karcinóm (HNPCC). Osoby s týmto ochorením majú určité mutácie génov* spôsobujúce zlyhávanie reparačných mechanizmov DNA*. Výsledkom tohto stavu je, že benígny kolorektálny nádor sa môže premeniť na karcinóm rýchlejšie (v priemere počas 2 až 3 rokov) než u osôb, ktoré netrpia Lynchovým syndrómom*. Ak sa kolorektálny karcinóm vyskytne pri Lynchovom syndróme, priemerný vek v čase diagnózy je 45 rokov. Lynchov syndróm* prináša tiež zvýšené riziko pre určité iné typy rakoviny ako endometriálny karcinóm* alebo karcinóm vaječníkov*.

Ostatné menej časté dedičné syndrómy zahŕňajú Turcotov syndróm*, Peutz-Jeghersov syndróm* a MYH-asociovanú polypózu*. Jedinci, ktorí patria medzi Aškenázskych židov sú vystavení vyššiemu riziku vzniku kolorektálneho karcinómu z dôvodu určitých dedične podmienených genetických mutácií* v tejto populácii.

Niektoré faktory môžu mať ochranný vplyv proti vzniku kolorektálneho karcinómu:

- Strava bohatá na vlákniny, ovocie, a celozrnná strava znižuje riziko rakoviny hrubého čreva a konečníka.
- Zvýšenie fyzickej aktivity môže pomôcť redukcii rizika kolorektálneho karcinómu.
- Dlhodobé užívanie protizápalových liekov ako aspirín sa považuje za cestu ako redukovať rekurenciu* nezdedených kolorektálnych polypov. Bolo preukázané, že aspirín redukuje riziko kolorektálneho karcinómu u ľudí s Lynchovým syndrómom*. Tiež sa odporúča pre podporu regresie kolorektálnych polypov u pacientov s FAP*, je však potrebný ďalší výskum za účelom získania definitívnych dôkazov.
- Používanie ženských hormónov u postmenopauzálnych žien je odporúčané ako spôsob redukovania rizika kolorektálneho karcinómu. Avšak ďalší výskum je potrebný za účelom získania definitívnych dôkazov.

AKO SA DIAGNOSTIKUJE DIAGNÓZA KOLOREKTÁLNEHO KARCINÓMU?

Podозrenie na kolorektálny karcinóm vzniká za rôznych okolností, najčastejšie však u pacientov s určitými ťažkosťami či symptómami. Kolorektálny karcinóm môže byť zistený tiež ako výsledok skriningového vyšetrenia. Mnohé krajiny ponúkajú pre osoby staršie ako 50 rokov systematický skriningový program za účelom zistenia kolorektálnych polypov* a zachytenia rakoviny hrubého čreva a konečníka vo včasnom štádiu. Skriningové vyšetrenie je vysvetlené v nasledujúcej kapitole.

Symptómy a príznaky kolorektálneho karcinómu

Symptómy

Hlavné symptómy včasného kolorektálneho karcinómu sú často vágne. Navyše, tieto symptómy sa všeobecne vyskytujú v kontexte iných, nenádorových ochorení a preto nie sú špecifické pre rakovinu hrubého čreva a konečníka. Vo veľmi skoréj fáze, väčšina kolorektálnych karcinómov nespôsobuje žiadne ťažkosti alebo symptómy.

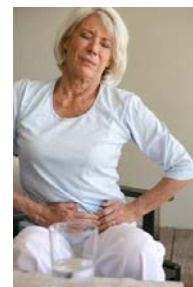Príznaky

Prítomnosť krvi v stolici môže byť príznakom kolorektálneho karcinómu alebo polypu. Krv v stolici môže byť červená, alebo čierna, ak je krv natrávená. Tmavá krv sa v tomto kontexte nazýva meléna a je často prejavom krvácania z lézií (poškodení) ďaleko od análneho otvoru. Straty krvi nie je niekedy možné vidieť voľným okom (sú mikroskopické). Straty krvi môžu viesť k nedostatku železa a/alebo anémii* (nízke hodnoty červených krviniek* a hemoglobínu* v krvnom obraze) a vedú k symptómom vyčerpania, dušnosti a bledej farbe kože.

Stanovenie diagnózy

Kombinácia nasledujúcich ťažkostí, zvlášť ak pretrvávajú dlhší čas, by mala vyvolať podozrenie na kolorektálny karcinóm a malo viesť k ďalším vyšetreniam:

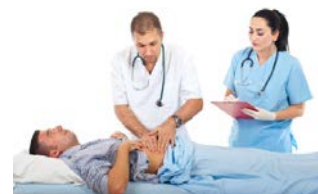- zmeny v činnosti čriev a pri vyprázdňovaní
- celkový nepríjemný pocit (diskomfort) v oblasti brucha
- nevysvetliteľné chudnutie
- dlhotrvajúca vyčerpanosť



Stanovenie diagnózy kolorektálneho karcinómu je založené na nižšie uvedených vyšetreniach. Treba poznamenať, že u žien je potrebné vylúčiť prítomnosť súčasne sa vyskytujúceho karcinómu prsníka, vaječníkov a matrice*.

1. Klinické vyšetrenie

Klinické vyšetrenie pozostáva z vyšetrenia brucha a konečníka. Prehmataním brucha lekár zisťuje, či nádor spôsobil zväčšenie pečene a či sa vyskytuje hromadenie tekutiny v dutine brušnej, čo sa nazýva ascites. Pri vyšetrení konečníka lekár použije prst ruky odetej v rukavici za účelom vyšetrenia vnútornej časti análneho otvoru a konečníka, aby zistil abnormálne zhrubnutie alebo stopy krvi.



Kolorektálny karcinóm: príručka pre pacientov

Informácie založené na ESMO odporúčaní z klinickej praxe - v.2016.1

Strana 10

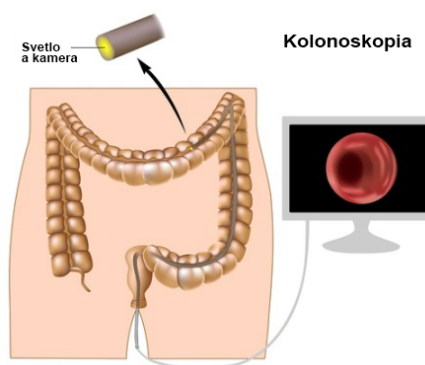
2. Endoskopické vyšetrenie*

Počas endoskopického vyšetrenia* hrubého čreva sa cez análny otvor zavádza tenký osvetlený tubus s kamerou do hrubého čreva. Tento postup umožňuje lekárovi pozorovať črevo zvnútra, aby odhalil abnormálne oblasti alebo výrastky na vnútornej strane hrubého čreva. Zasunutie tenkých nástrojov cez endoskop umožňuje lekárovi vykonať biopsiu* z abnormálnej oblasti alebo, ak sa v čreve nachádza polyp aj jeho kompletne odstránenie. Takto odobraté tkanivo sa odošle do laboratória na histopatologické vyšetrenie* (viď nižšie).

Endoskopiu* je možné vykonať v rôznych častiach čreva zavedením potrebných nástrojov do rôznych vzdialeností hrubého čreva a konečníka. Rektoskop* je krátky pevný nástroj, ktorý sa zavádza len do konečníka (výkon sa nazýva rektoskopia). Sigmoidoskop* je o niečo dlhší flexibilný nástroj, ktorý sa zavádza do nižších častí hrubého čreva nad konečník (výkon sa nazýva sigmoidoskopia*). Kolonoskop* je dlhý a ohybný nástroj, ktorým je možné prejsť cez celé hrubé črevo (výkon sa nazýva kolonoskopia*).

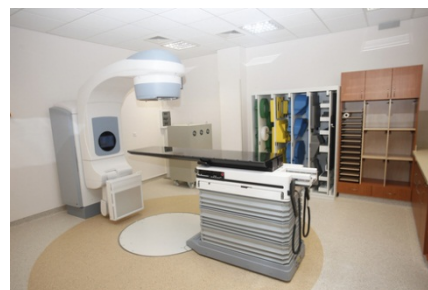Nádory nachádzajúce sa do 15 cm od análneho otvoru sa klasifikujú ako rektálne nádory, zatiaľ čo tie vzdialenejšie sa nazývajú nádory hrubého čreva.

Keď sa počas rektoskopie nájde nádor konečníka, vyžaduje sa kompletná kolonoskopia, či už pred alebo po operácii.



3. Rádiologické vyšetrenie

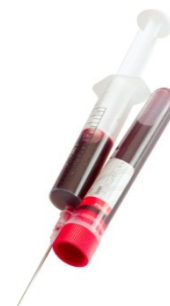- **CT kolonografia***. Toto vyšetrenie využíva CT skenovanie* brušnej dutiny, po ktorom počítač vytvorí trojrozmerné obrázky vnútornej steny hrubého čreva. Táto metóda sa nazýva aj **virtuálna kolonoskopia**. Nie je to štandardná procedúra, môže však byť užitočná v prípade, ak je komplikované urobiť kolonoskopiu, napríklad u nádorov, ktoré upchávajú hrubé črevo a konečník. Taktiež môže pomôcť chirurgom zistiť presné umiestnenie nádoru pred operáciou.



- **Dvojitý kontrast s báriovým nálevom**. Počas tohto vyšetrenia sa cez análny otvor zavedie do čreva síran báriový (kašovitá tekutina používaná pri rádiologických vyšetreniach) a vzduch. Bárium aj vzduch sú viditeľné na RTG filme, čím sa dosiahne zobrazenie kontúr vnútornej steny hrubého čreva a konečníka. Takéto vyšetrenie sa používa len zriedkavo, typicky, keď nie je možné dosiahnuť pravostrannú časť hrubého čreva kolonoskopom*, v súčasnosti sa však toto vyšetrenie nahrádza CT kolonografiou*.
- **Pred kolonoskopiou a virtuálnou kolonoskopiou je potrebná adekvátna príprava čreva.**

4. Laboratórne vyšetrenia

- Vykonávajú sa **štandardné vyšetrenia krvi** a pozostávajú z vyšetrenia krvného obrazu, pečňových testov a testov obličkových funkcií.
- **Nádorové markery** sú faktory produkované nádormi a je ich možné vyšetriť krvným testom. Spolu s výsledkami rutinných vyšetrení môžu nádorové markery pomôcť zavčas diagnostikovať rekurenciu* karcinómu po počiatočnej liečbe, alebo sledovať chovanie karcinómu počas alebo po ukončení liečby. Veľká časť výskumného úsilia sa venuje hľadaniu nádorových markerov kolorektálneho karcinómu. S výnimkou karcinoembryonálneho antigénu (CEA, vid' nižšie), ktorý môže byť užitočný vo vybraných situáciách, nie je takýto test doposiaľ dostupný.
- **Karcinoembryonálny antigén* (CEA)**. Bunky kolorektálneho karcinómu môžu produkovať CEA* a ten je možné zistiť vyšetrením krvi. Samozrejme nie všetky karcinómy hrubého čreva a konečníka produkujú CEA*, a hodnoty CEA* môžu byť tiež zvýšené pri iných karcinómoch a nezhubných ochoreniach. Preto CEA* nie je užitočným skriningovým testom pre kolorektálny karcinóm. Napriek tomu u pacientov s kolorektálnym karcinómom, ktorí majú zvýšené CEA v čase stanovenia diagnózy, môže byť užitočné pre hodnotenie prognózy* a na sledovanie po liečbe.



5. Histopatologické vyšetrenie*

Histopatologické vyšetrenie je laboratórne vyšetrenie nádorového tkaniva. Vykonáva sa pomocou mikroskopu na bioptickej vzorke alebo polype získanom pri endoskopii*. Histopatologické* informácie potvrdia diagnózu kolorektálneho karcinómu a odhalia špecifické charakteristiky nádoru.



Ak bola vykonaná operácia, tak sa histopatologicky vyšetří nielen nádor samotný, ale aj lymfatické uzliny, ktoré sa bežne odstraňujú a tiež nádorom napadnuté orgány, ak boli pri operácii chirurgicky odstránené. Taktiež môže byť potrebné histopatologicky vyšetriť metastázy. Histopatológia* je súčasťou diagnostického procesu nazývaného staging*. Určenie štádia ochorenia znamená, že lekár definuje rozsah, do akého kolorektálny nádor napadol orgány alebo spôsobil metastázy*. Štádium ochorenia* umožňuje lekárom naordinovať optimálnu liečbu.

Kapitola „Čo je potrebné vedieť, aby ste dostali optimálnu liečbu“ vysvetľuje, ako sa histopatologické informácie využívajú pre riadenie liečby.

SKRÍNING KOLOREKTÁLNEHO KARCINÓMU


Mnohé krajiny ponúkajú systematický skríningový program pre osoby staršie ako 50 rokov za účelom zistenia kolorektálnych polypov* a kolorektálneho karcinómu vo včasnom štádiu. Dôvody sú po prvé, že včasný kolorektálny karcinóm spôsobuje vážne alebo žiadne symptómy, po druhé, polypy sú dobre definované prekancerózy* a po tretie, starnutie je významným rizikovým faktorom*.

Skríningový program zvyčajne obsahuje vyšetrenie stolice na okultné (skryté) krvácanie (vyšetrenie OK), a kolonoskopiu* na potvrdenie nálezu. Vyšetrenie OK používajú lekári na vyšetrenie stôp krvi v stolici: kolorektálny nádor môže uvoľňovať malé množstvá krvi, ktoré nemusia byť viditeľné voľným okom. Počas kolonoskopie* sa cez análny otvor zavádza tenký osvetlený tubus s kamerou do hrubého čreva: to umožňuje lekárovi pozorovať hrubé črevo a konečník zvnútra a odhaliť polypy alebo iné nádory hrubého čreva a konečníka.

V Európe je skríning odporúčaný od 50. roku veku mužom a ženám s intervalom 1 až 2 rokov, až do veku približne 74 rokov. Skríningový program posudzuje test stolice na okultné krvácanie - vyšetrenie OK a kolonoskopiu* pre jednotlivcov s pozitívnym vyšetrením OK.

ČO JE POTREBNÉ VEDIEŤ, ABY STE DOSTALI OPTIMÁLNU LIEČBU?

Lekári potrebujú pri rozhodovaní o optimálnej liečbe zvážiť viaceré informácie o pacientovi a malígnom (zhubnom) ochorení.



Dôležité informácie o pacientovi

- Pohlavie
- Vek
- Osobná anamnéza, prekonané ochorenia a liečby
- Rodinná anamnéza kolorektálneho karcinómu, polypov* a iných foriem rakoviny
- Všeobecné prospievanie a celkový výkonnostný stav
- Špecifické fyzické ťažkosti
- Výsledky klinických vyšetrení
- Výsledky laboratórnych vyšetrení krvného obrazu, pečenej a obličkových funkcií a CEA*
- Výsledky endoskopických a rádiologických vyšetrení

Dôležité informácie o karcinóme

- **Štádium ochorenia**

Keď lekári zisťujú štádium rakoviny, používajú rôzne metódy na posúdenie rozsahu lokálneho šírenia karcinómu a postihnutie vzdialenejších častí tela. Tento proces sa nazýva určenie štádia ochorenia. Štádium je základom pre správne rozhodnutie o liečbe. Štádium tiež určuje prognózu* pacienta: čím nižšie štádium, tým lepšia prognóza.

Určenie štádia ochorenia sa zvyčajne vykonáva dvakrát. Po klinických a rádiologických vyšetreniach lekári odhadnú štádium karcinómu. Pokiaľ sa vykoná operácia, je štádium ovplyvnené histologickým vyšetrením* odstráneného nádoru, lymfatických uzlín* a/alebo orgánov, ktoré boli odstránené pri operácii. Tento proces sa nazýva chirurgické určenie štádia ochorenia. Histologické vyšetrenie* by malo obsahovať vyšetrenie všetkých resekcčných okrajov preparátu, aby sa zistilo, či sa nádor šíril za chirurgicky odstránené tkanivo. Je potrebné odstrániť aspoň 12 lymfatických uzlín*, aby sa zistilo presné štádium ochorenia*. Histologické vyšetrenie* by malo tiež overiť, či nádor napadol cievy alebo nervy.

Všeobecne sa používa systém TNM štádia. Kombinácia veľkosti nádoru a invázie okolitého tkaniva (T), postihnutie lymfatických uzlín* (N), a metastázovanie* alebo šírenie karcinómu do iných orgánov tela (M), zaradia nádor do jedného zo štádií vysvetlených v nižšie uvedenej tabuľke. Definície sú skôr technického charakteru a zodpovedajú anatómii čreva a brušnej dutiny. Váš lekár Vám môže poskytnúť podrobnejšie vysvetlenie.

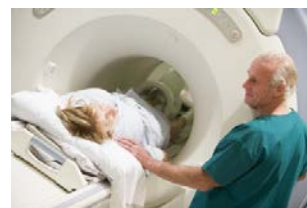Štádium	Definícia	Kategória
Štádium 0	Karcinóm in situ: zhubný nádor ohraničený na sliznicu - mukózu*, a nezasahuje do submukózy*	Lokalizovaný kolorektálny karcinóm
Štádium I	Nádor prerastá do subserózy* alebo muscularis propria*	
Štádium IIA	Nádor prerastá do subserózy*, viscerálneho peritonea* alebo susedných tkanív vo vnútri peritonea*	
Štádium IIB	Nádor prerastá cez viscerálne peritoneum* a/alebo priamo prerastá do orgánov alebo štruktúr v intraperitoneálnom priestore*	
Štádium III	Nádor vytvoril metastázu* v regionálnych lymfatických uzlinách*. Štádium III je rozdelené do 3 rozličných štádií v závislosti od invázie lokálneho nádoru a počtu lymfatických uzlín* s metastázami * ^a <ul style="list-style-type: none"> Štádium IIIA: Nádor prerastá do subserózy* alebo muscularis propria* rozšíril sa do 1-3 regionálnych lymfatických uzlín* Štádium IIIB: Nádor prerastá do subserózy*, viscerálneho peritonea* alebo susedných orgánov a rozšíril sa do 1-3 regionálnych lymfatických uzlín* Štádium IIIC: Nádor sa šíri, nezávisle od stupňa lokálnej invázie do 4 a viac lymfatických uzlín* 	Pokročilý kolorektálny karcinóm
Štádium IV	Nádor sa šíri do vzdialených orgánov, nezávisle od stupňa lokálnej invázie a/alebo šírenia do lymfatických uzlín*	

^a počas chirurgického určenia štádia, je potrebné vybrať aspoň 12 lymfatických uzlín, aby bolo možné určiť presne počet postihnutých lymfatických uzlín*

- **Rádiologické vyšetrenia**

Rádiologické vyšetrenia môžu pomôcť určiť rozsah nádoru a prítomnosť metastáz*. Môže ísť o tieto vyšetrenia:

- **Počítačová tomografia (CT)*** hrudníka a brucha sa štandardne vykonáva predoperačne za účelom zistenia metastázovania nádoru.
- **Peroperačná ultrasonografia* pečene** môže pomôcť v rozlíšení prítomnosti pečenej metastázy a rozhodnutí, či je možná ich resekcia (chirurgické odstránenie).
- **Magnetická rezonancia* (MRI, tiež NMR)** je vhodná pre presnú vizualizáciu rozsahu šírenia nádoru a zistenie alebo potvrdenie prítomnosti metastáz*. MRI* konečníka je štandardné vyšetrenie pri karcinóme konečníka s cieľom určenia štádia ochorenia.
- **Endoskopická ultrasonografia*** sa môže použiť ako alternatíva k MRI* vo včasnom štádiu karcinómu konečníka na posúdenie rozsahu nádoru.
- **Pozitronová emisná tomografia* (PET)** sa nevykonáva ako štandardné vyšetrenie, ale môže pomôcť zobrazeniu metastáz*. PET* môže pomôcť rozhodnúť, či je vzdialená ložiska malígne (zhubné), zvlášť pokiaľ sa kombinuje s počítačovou tomografiou (CT). PET* pomáha aj presne zobrazíť pečenej metastázy* vhodné pre chirurgické odstránenie. PET* môže byť vhodná k zobrazeniu zvyškových alebo opätovne sa vyskytujúcich nádorov po rádioterapii* a/alebo operácii.



- **Histologické vyšetrenie***

Počas kolonoskopie sú odobraté vzorky (biopsie) z podozrivých oblastí a ak je to možné, polypy sú celé odstránené. Tieto tkanivá sa skúmajú v laboratóriu. Toto vyšetrenie sa nazýva histológia*. Ak je indikovaný chirurgický zákrok, druhé histologické vyšetrenie zahŕňa vyšetrenie nádorového tkaniva a lymfatických uzlín po ich chirurgickom odstránení. Je to veľmi dôležité pre potvrdenie prvých výsledkov histologického vyšetrenia* a poskytnutie ďalších informácií o rakovine.

Výsledky histologických vyšetrení* majú obsahovať:

- **Histologický typ lézie**

Histologický typ informuje o type buniek tvoriacich léziu. Väčšina kolorektálnych karcinómov sú adenokarcinómy* (hlienotvorné-mucinózne alebo tvaru pečatného prsteňa). Ostatné zriedkavejšie typy kolorektálnych karcinómov sú skvamocelulárny, adenoskvamózny*, nediferencovaný a medulárny karcinóm*.

Neuroendokrinné karcinómy* sú karcinómy, ktoré sa vyvinú z neuroendokrinných buniek hrubého čreva a konečníka. Tieto karcinómy sa správajú odlišne, čo vyžaduje iné spôsoby liečby. Informácie v tejto príručke sa netýkajú takejto formy rakoviny hrubého čreva a konečníka.

- **Stupeň zhubnosti (malignity)**

Stupeň zhubnosti je podmienený tým, ako rozdielne sú nádorové bunky oproti normálnym bunkám nachádzajúcim sa za normálnych okolností v stene čreva. Abnormálne znaky určujú rýchlosť, akou sa bunky delia a stupňom schopnosti prerastania.

U rakoviny hrubého čreva a konečníka (kolorektálneho karcinómu) sa rozlišujú štyri stupne. Pre **stupeň 1** sú nádorové bunky veľmi podobné normálnemu tkanivu hrubého čreva a konečníka, kým pre **stupeň 4**, vyzerajú nádorové bunky veľmi abnormálne. **Stupeň 2 a 3** sú prechodné stupne. Stupne kolorektálneho karcinómu sa rozdeľujú **s nízkym stupňom zhubnosti** (stupeň 1-2) a **vysokým stupňom zhubnosti** (stupeň 3-4). Karcinómy s bunkami pečatného prsteňa, malobunkové karcinómy a nediferencované karcinómy sú vždy zaradené do skupiny s vysokým stupňom zhubnosti.

- **Stupeň invázie u malígnych kolorektálnych polypov***

Kolorektálny karcinóm sa zvyčajne vyvíja z nezhubného kolorektálneho polypu. Keď je kolorektálny polyp odstránený a vyšetrovaný na prítomnosť invazívneho karcinómu, patológ* cielene vyhľadáva znaky, ktoré by mohli predpovedať nádorovú agresivnosť. Bolo navrhnutých viacero systémov pre určenie štádia (rozsahu) týchto tzv. malignizovaných polypov* pre potreby liečby. Jedným z týchto systémov je „miera prerastania (invázie)“ zodpovedajúca tomu, do akej hĺbky karcinóm prerastá do štruktúry polypu. U **stopkatých polypov*** (polypy* sú prirastené k stene čreva tenkou dlhou stopkou) boli definované štyri úrovne prerastania. U **sesilných polypov*** (polypy* bez stopky) boli definované tri úrovne invázie.

Ostatné histologické nálezy predpovedajúce agresívny výsledok predstavujú prítomnosť rakovinových buniek v okrajoch odrezaného polypu, prerastanie nádorových buniek do ciev alebo lymfatických ciev* a tzv. lézie s vysokým stupňom malignity.

- **Molekulárne profilovanie**

Rakovina sa vyvíja vtedy, keď sú poškodené gény zodpovedné za rast a diferenciáciu buniek. Takéto poškodenia génov sú napríklad zmeny v sekvencii DNA génu (tzv. mutácia*), zmeny v počte, poškodenie chromozómov (tzv. chromozómová instabilita*) a zmeny v dĺžke špecifických opakujúcich sa sekvencií DNA (tzv. mikrosatelitná instabilita*).

Molekulárne profilovanie je technika odhaľujúca celú skupinu génov, ktoré sú funkčné v bunke alebo tkanive. Táto technika sa stále viac využíva kurčaniu profilu génov a génových poškodení nachádzajúcich sa v karcinómoch. Porovnanie týchto takzvaných molekulárnych profilov medzi karcinómami a ich spojením s klinickými informáciami, pomáha lekárom pochopiť pôvod karcinómu, jeho potenciál k metastázovaniu, jeho odpoveď na liečbu a pravdepodobnosť opakovaného výskytu karcinómu (rekurencie). Pre karcinóm hrubého čreva bolo opísaných viacero mutácií, napr. RAS mutácie*, BRAF mutácia*, MLH1 mutácia*, chromozómová instabilita a mikrosatelitná instabilita. Prítomnosť či neprítomnosť týchto molekulárnych profilov pomáha klasifikovať kolorektálne nádory a pomáha určiť optimálnu liečbu. Toto je pravdou zvlášť pre RAS mutácie* (KRAS alebo NRAS), ktoré určia, či špecifické lieky budú účinné alebo nie.

AKÉ SÚ LIEČEBNÉ MOŽNOSTI?

Do plánovania liečby je zapojená skupina odborníkov z rôznych medicínskych odborov, ktorí jednotlivé prípady preberajú na tzv. multidisciplinárnych stretnutiach alebo komisiách. Na takýchto stretnutiach sa liečba pacienta plánuje na základe relevantných informácií, ktoré sú uvedené v ďalšom texte.

Liečba je zvyčajne kombináciou rôznych prístupov, ktoré:

- Pôsobia na karcinóm lokálne, ako chirurgická liečba a rádioterapia*.
- Pôsobia na nádorové bunky systémovo (celotelovo), ako je chemoterapia* a cieľná biologická liečba*.

Rozsah liečby bude závisieť od štádia karcinómu, vlastností nádoru a rizikových faktorov na strane pacienta.



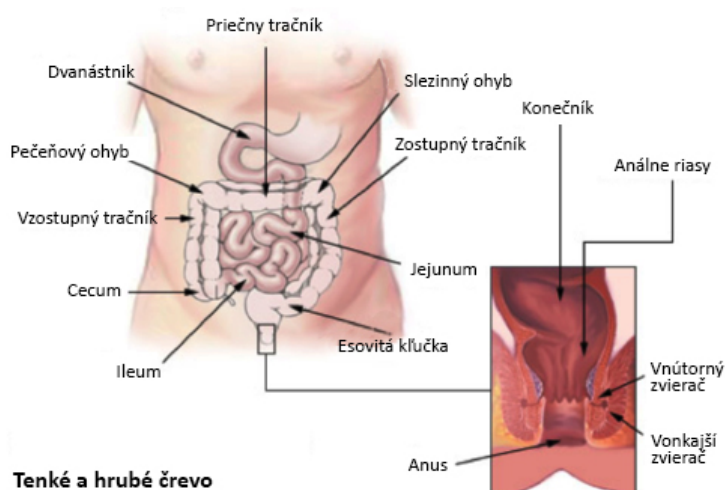
Nižšie uvádzame ako prvé všeobecné princípy liečby kolorektálneho karcinómu. Kolorektálny karcinóm sa zvyčajne nájde v polype; liečba tzv. malignizovaných polypov* je opísaná samostatne. Nasleduje opis liečebných plánov podľa štádia. Samostatne je opísaná liečba karcinómu hrubého čreva a konečníka.

Všetky spôsoby liečby majú svoje benefity, riziká a kontraindikácie*. Pacientom sa odporúča žiadať lekárov o vysvetlenie očakávaných prínosov a rizík tak, aby boli čo najlepšie informovaní o možných dôsledkoch každej liečby. V niektorých prípadoch existuje viacero liečebných možností. Konkrétny výber by mal byť výsledkom diskusie, v rámci ktorej sa dosiahne rovnováha medzi benefitmi a rizikami.

PRINCÍPY LIEČBY

Chirurgická liečba

Cieľom chirurgickej liečby je odstránenie primárneho nádoru. U pacientov s pokročilým ochorením sa chirurgická liečba vykonáva s cieľom odstránenia metastatických lézií.

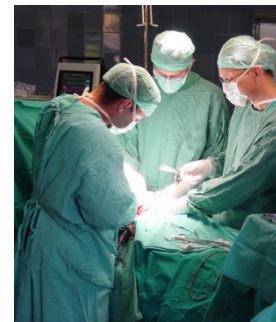

Kolorektálny karcinóm: príručka pre pacientov

Informácie založené na ESMO odporúčaní z klinickej praxe - v.2016.1

Strana 18

Rozsah operácie primárneho nádoru bude závisieť od lokálneho šírenia nádoru. Pri **jednoduchom vyrezaní** sa nádor lokálne odstráni z vnútornej povrchovej vrstvy črevnej steny. Ak sa nádor vyvinie z polypu, odstráni sa celý polyp, a výkon sa nazýva **polypektómia***. Pri **segmentálnej resekcii** sa chirurgicky odstráni úsek čreva, v ktorom sa nádor nachádza a konce čreva sa opäť spoja.



Štandardizované resekcie sa v súčasnosti považujú za vhodnejšie ako segmentálne resekcie pri liečbe karcinómu hrubého čreva. V závislosti od umiestnenia nádoru takéto štandardizované resekcie pozostávajú z odstránenia vzostupného tračníka (pravostranná hemikolektómia*) alebo zostupného tračníka (ľavostranná hemikolektómia) alebo esovitej kľučky (resekcia sigmy). Pravostranná a ľavostranná hemikolektómia* sa niekedy rozšíri aj na priečny tračník a vtedy sa nazýva rozšírená (ľavo- alebo pravostranná) hemikolektómia*. Zodpovedajúci úsek čreva sa odstraňuje spolu s regionálnymi lymfatickými uzlinami* a s ktoroukoľvek časťou príľahlých orgánov, ktoré sú napadnuté nádorom. Je potrebné odstránenie minimálne 12 regionálnych lymfatických uzlín preto, aby bol urobený primeraný staging* ochorenia. Chirurg musí brať do úvahy aj štruktúry cievneho zásobenia a preto môžu byť okraje širšie. Ak sa v prípade karcinómu konečníka odstráni celý konečník spolu s mezorektom* obsahujúcim regionálne lymfatické uzliny*, nazýva sa takýto výkon **totálna mezorektálna excízia (TME)**.

Zvyčajne sa zdravé konce čreva chirurgicky spoja počas iniciálnej operácie (tzv. **anastomóza***). Ak sa vykoná totálna mezorektálna excízia pre karcinóm konečníka, vytvorí sa kolo-análna anastomóza*. Avšak, u vybratej skupiny pacientov musí chirurg vytvoriť dočasné spojenie tenkého alebo hrubého čreva s brušnou stenou, čo sa nazýva **ileostómia** alebo **kolostómia**. Stómia (vývod) je zvyčajne dočasná, ale u niektorých pacientov môže byť trvalá, obzvlášť u pacientov operovaných pre karcinóm dolnej časti konečníka.

Pre karcinóm konečníka môže byť vykonané lokálne vyrezanie s použitím endoskopu so zväčšovacou optikou, ktorý sa zavedie cez análny otvor do konečníka. Takýto výkon sa nazýva **transanálna endoskopická mikrochirurgia*** a vyžaduje špecifickú expertízu. Pre nádory hrubého čreva je možné vykonať jednoduché vyrezanie a pomocou **kolonoskopu*** sa vykonáva polypektómia*.

Chirurgická resekcia môže byť urobená cez **laparotómiu**, ale aj **laparoskopicky**. Laparotómia je otvorený chirurgický prístup, spočívajúci v tom, že chirurg urobí široký rez na bruchu za účelom vykonania operácie. Počas **laparoskopie** sa zavádzajú tenké osvetlené trubičky a inštrumenty cestou 3 alebo 4 malých rezov na bruchu. Po laparoskopickej operácii sa pacient zotavuje rýchlejšie a jednoduchšie ako po laparotómii.

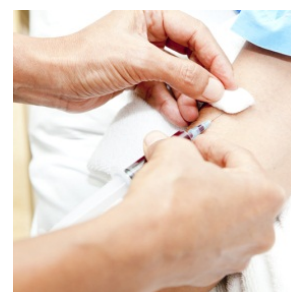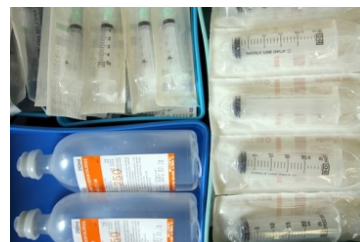Ak karcinóm spôsobil upchatie (obštrukciu) čreva, môže byť chirurg nútený uvoľniť obštrukciu a umožniť hojenie čreva zavedením stentu alebo vytvorením **kolostómie**. Stent je trubica umiestnená do čreva na úrovni nádoru, aby sa obnovila prirodzená pasáž. Ak je vytvorená kolostómia, zdravé črevo nad úrovňou nádoru sa spája priamo ku koži brucha a dolný koniec čreva sa uzatvorí; takto môže stolica odchádzať z tela novou cestou a zbiera sa do plastického vrečka prilepeného ku koži.

Takýto nový otvor sa nazýva **stómia (vývod)**. Zvyčajne je stómia dočasná, to znamená - ak bol nádor odstránený a črevo malo čas, aby sa zahojilo – vykoná sa druhá operácia, ktorou sa spoja oba konce čreva (**anastomóza***) a stómia sa uzavrie. U niektorých pacientov býva stómia permanentná - trvalá (napr. pre veľmi nízko uložený nádor konečníka).

Chemoterapia*

Chemoterapia* sa snaží zlikvidovať alebo poškodiť nádorové bunky. Chemoterapia* sa podáva formou tabletiiek – orálne, alebo do žily - venózne, a preto pôsobí systémovo. Základom chemoterapie* u kolorektálneho karcinómu je liečba pomocou liekov nazývaných fluoropyrimidíny*, podávané ako monoterapia (sólo liečba), alebo v kombinácii s inými liekmi (kombinovaná terapia).

Používané fluoropyrimidíny sú **5-fluorouracil* (5-FU)**, podávaný intravenózne*, a **capecitabin*** alebo **tegafur-uracil* (UFT)**, podávané orálne. Fluoropyrimidíny* sa zvyčajne podávajú v kombinácii s **leucovorinom* (LV)**, tiež známym ako kyselina folínová*, liek, ktorý zvyšuje účinnosť fluoropyrimidínu*. Zvyčajne sa 5-FU* podáva s LV*, skrátene **5-FU / LV**. Pri kombinovanej chemoterapii* sa fluoropyrimidíny* kombinujú s inými chemoterapeutickými liekmi, ako je **oxaliplatina*** alebo **irinotecan***.



Cielená biologická liečba*

Cielená biologická liečba* zodpovedá terapeutickému použitiu látok špeciálne navrhnutých na interferenciu s rastom buniek.

Bevacizumab* je monoklonová protilátka* viažuca sa na vaskulárny* endotelový rastový faktor* (VEGF), a rastový faktor ciev. Bunky kolorektálneho karcinómu produkujú veľké množstvá VEGF*, čo stimuluje tvorbu nových krvných ciev okolo nádoru, (ktoré živia nádor). Blokovanie VEGF* pomocou bevacizumabu* preto môže tomuto zabrániť.

Cetuximab* a **panitumumab*** sú monoklonové protilátky*, ktoré pôsobia proti receptoru epidermálneho rastového faktoru (EGFR*), štruktúre na povrchu všetkých normálnych buniek, ktorá im pomáha rásť. Kolorektálne bunky nesú na svojom povrchu veľké množstvá EGFR* a väzba cetuximabu* alebo panitumumabu* na EGFR* ovplyvňuje rast nádorových buniek a vedie k ich odumretiu.

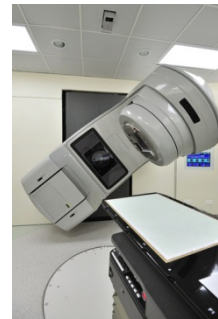Aflibercept* je rekombinantný fúzny proteín viažuci cirkulujúce VEGF* a zablokuje aktivitu rôznych molekúl patriacich do rodiny VEGF*. Inhibuje rast krvných ciev v nádore.

Regorafenib* je orálna cielená terapia*, inhibítor multikináz. Má výraznú schopnosť naviazať sa na receptory tyrozínkináz, ktoré sú kľúčovými regulátormi normálnych procesov v bunke, zároveň však zohrávajú kritickú rolu vo vzniku a progresii nádorov.

Rádioterapia*

Rádioterapia* je zameraná na ničenie nádorových buniek pomocou ionizujúceho žiarenia. Rádioterapia* sa používa samostatne alebo v kombinácii s chemoterapiou* (chemorádioterapia*), pred chirurgickou liečbou vo vybraných štádiách karcinómu konečníka. Operácia sa zvyčajne vykonáva 6-8 týždňov po ukončení chemorádioterapie*.

Ak je to možné, odporúča sa pri karcinóme konečníka podať predoperačne rádioterapiu alebo chemorádioterapiu. Pooperačná rádioterapia* alebo chemorádioterapia* je rezervovaná pre vybratú skupinu pacientov s vysokým rizikom návratu ochorenia alebo tých, ktorí nedostali rádioterapiu predoperačne. V centrách s dostatočnými skúsenosťami sa môžu u vybratých foriem karcinómu konečníka použiť brachyterapia* alebo špeciálne kontaktné techniky* ako alternatíva k operácii (s alebo bez adjuvantnej chemoterapie*).



LIEČBA MALIGNIZOVANÝCH POLYPOV*

*Ak sa nájde v polype hrubého čreva alebo konečníka karcinóm, nazýva sa ako malignizovaný polyp. *Liečba tejto lézie závisí od rozsahu, akým karcinóm napadol samotný polyp alebo prerastá z polypu do črevnej steny, a či sú prítomné nepriaznivé histologické znaky (viď Histologické vyšetrenie*).*

Malignizované polypy* v hrubom čreve

Ak karcinóm v polype nevykazuje inváziu alebo nízky/prechodný stupeň invázie (stupeň 1-3 u stopkatých polypov*, stupeň 1-2 u sesilných polypov*) je **polypektómia*** dostatočným výkonom. Ak je prítomný vysoký stupeň invázie (stupeň 4 u stopkatých polypov*, stupeň 2-3 u sesilných polypov*) alebo, ak sú prítomné nepriaznivé histologické znaky, je indikovaná **segmentálna alebo štandardizovaná chirurgická resekcia** opísaná v predošlej sekcii (teda vrátane lymfatických uzlín*).

Malignizované polypy* v konečníku

Ak karcinóm v polype* nevykazuje inváziu alebo nízky/prechodný stupeň invázie (stupeň 1-3 u stopkatých polypov*, stupeň 1-2 u sesilných polypov) je lokálne vyrezanie pomocou **transanálnej endoskopickéj mikrochirurgie*** dostatočným výkonom.

Ak karcinóm v odstránenom polype vykazuje vysoký stupeň invázie (stupeň 4 u stopkatých polypov, stupeň 2-3 u sesilných polypov*) alebo, ak sú prítomné nepriaznivé histologické znaky, odporúča sa vykonať rozsiahlejšiu chirurgickú resekciu nazývanú **totálna mezorektálna excízia (TME)**, pri ktorej sa odstráni celý konečník spolu s regionálnymi lymfatickými uzlinami*. U pacientov, ktorí nie sú v kondícii pre rozsiahlejšiu chirurgickú intervenciu, sa odporúča pooperačná chemoterapia.

Ak sa z biopsie zistí invazívny karcinóm v polype a predpokladá sa lokálna liečba pomocou **transanálnej endoskopickéj mikrochirurgie***, podá sa predoperačne **chemorádioterapia***.

U vybraných pacientov môžu lekári uvažovať o podaní **lokálnej rádioterapie*** (tiež nazývanej **brachyterapia***) alebo **lokálne kontaktné liečby*** ako alternatívu ku lokálnej chirurgickej liečbe či už s alebo bez chemorádioterapie*.

PLÁNY LIEČBY PODĽA ŠTÁDIA OCHORENIA

Plán liečby pre Štádium 0

V tomto štádiu, je karcinóm ohraničený na sliznicu (mukózu) a neprenikol do subslizničného tkaniva (submukózy)*. Keďže sa nádor nachádza v najpovrchovejšej vrstve črevnej steny, je hlavným cieľom liečby odstrániť lokálny nádor chirurgickou liečbou a ďalšia liečba nie je potrebná.*

Klinické štádium sa priraduje nádoru pred chirurgickou liečbou na základe klinických a rádiologických vyšetrení. V skutočnosti je definitívne štádium známe len po vyšetrení nádorového tkaniva resekovaného počas chirurgického zákroku. Preto sa plán liečby môže po operácii zmeniť.

Nádor hrubého čreva alebo konečníka sa odstráni jednoducho **chirurgickým vyrezaním**. Väčšie lézie hrubého čreva je náročnejšie vyrezať a v týchto prípadoch sa odstráni segment čreva obsahujúci nádor (t.j. **segmentálna resekcia**), po ktorej sa vytvorí anastomóza*. Pri rakovine konečníka lekár použije **transanálnu endoskopickú mikrochirurgickú techniku***.

Plán liečby pre Štádium I

V tomto štádiu rakovina rastie do podslizničného tkaniva (submukózy) a môže prerastať do svalovej vrstvy čriev. Pretože nádor prerastá hlbšie do steny čreva, liečba si vyžaduje širšiu chirurgickú resekciu tkaniva čriev, ako aj resekciu regionálnych lymfatických uzlín*. Keďže sa však nádor stále považuje za lokálny, nie je potrebná žiadna ďalšia liečba.*

Klinická fáza sa pripisuje rakovine pred chirurgickým zákrokom na základe klinických a rádiologických vyšetrení. Definitívny stupeň je známy len po vyšetrení nádorového tkaniva resekovaného počas chirurgického zákroku. Preto sa plán liečby môže zmeniť po operácii.

Pre karcinóm hrubého čreva vykonáva lekár **chirurgickú resekciu** čreva, čím sa odstráni segment hrubého čreva, kde je karcinóm lokalizovaný, ako aj regionálne lymfatické uzliny*. Pri rakovine konečníka ide o **totálnu mezorektálnu excíziu**, počas ktorej sa odstráni celý konečník, ako aj regionálne lymfatické uzliny* nachádzajúce sa v mezorekte*.

Plán liečby pre Štádium II

V tomto štádiu rakovina prerástla za svalovú vrstvu čreva a mohla vniknúť do orgánov obklopujúcich hrubé črevo alebo konečník. Primárna liečba pozostáva z operácie, ktorej cieľom je odstrániť nádor a príslušné orgány napadnuté nádorom. U vybraných pacientov sa však môže odporučiť ďalšia liečba, pretože znižuje riziko návratu nádoru. Liečba rakoviny hrubého čreva sa skladá z chemoterapie, liečba rakoviny konečníka sa skladá z rádioterapie* alebo chemorádioterapie*.*

Klinické štádium, teda rozsah ochorenia sa určuje pred chirurgickým zákrokom na základe klinických a rádiologických vyšetrení. Definitívny stupeň je známy až po vyšetrení nádorového tkaniva resekovaného počas chirurgického zákroku. Preto sa plán liečby môže po operácii, kedy je stanovené definitívne štádium ochorenia, zmeniť.

Karcinóm hrubého čreva

Lekár vykoná **chirurgickú resekciu** čriev, čím odstráni segment čriev, kde sa karcinóm nachádza, regionálne lymfatické uzliny*, ako aj príslušné orgány, ktoré sú napadnuté nádorom.

U pacientov s vysoko rizikovým ochorením sa odporúča **adjuvantná chemoterapia***. Podáva sa ako doplnok k primárnej počítačovej chirurgickej liečbe, aby sa zabránilo opätovnému vzniku nádoru. Vo všeobecnosti, pacienti v štádiu IIB sú vo vysokom riziku, a rovnako aj pacienti s prítomnosťou aspoň jedného z nasledujúcich znakov: nádor spôsobuje obštrukciu, nádor prechádza cez viscerálne peritoneum* a/alebo napadol príslušné orgány, chirurg nemohol odstrániť dostatočné množstvo regionálnych lymfatických uzlín (minimálne 12)*, aby bolo možné určiť postihnutie lymfatických uzlín*, nádor je slabo diferencovaný, alebo nádor prerastá cieвне, lymfatické* alebo perineurálne tkanivá*.

Chemoterapia* pozostáva z **oxaliplatiny*** a **5FU / LV** podaných intravenózne*. Táto kombinácia je známa ako **FOLFOX**. Môže sa nahradiť aj kombináciou perorálneho capecitabínu* s intravenóznou* oxaliplatinou*. Alternatívne sa môže zvažovať režim s 5FU / LV intravenóznou cestou alebo s **capecitabinom*** podaného vo forme tabletiiek. Chemoterapia* sa podáva počas 6 mesiacov. U pacientov starších ako 70 rokov je potrebné odporučiť kombinovanú chemoterapiu* s liekmi ako oxaliplatina* s opatrnosťou.

Účast' na klinických skúšaniach sa odporúča tak, aby pomohla rozvinúť optimálnu liečbu pre pacientov v tejto kategórii.

Karcinóm konečníka

Pri rakovine konečníka je MRI* panvy základom na určenie lokálneho šírenia nádoru pred zahájením liečby. V niektorých prípadoch nie je potrebná žiadna predoperačná liečba, pretože samotná chirurgia je postačujúca. Pre všetky ostatné prípady sa pred chirurgickým zákrokom odporúča podať rádioterapia* alebo chemorádioterapia*. Odporúčaný režim závisí od lokálneho šírenia nádoru. Ak sa nádor úplne odstráni **totálnou mezorektálnou excíziou** a nádor sa rozšíril len na orgány, ktoré sa dajú ľahko resekovať, je indikovaná predoperačná **rádioterapia*** alebo **chemorádioterapia***. Ak **totálna mezorektálna excízia** neumožňuje úplné odstránenie nádoru a / alebo, ak sa nádor rozšíril na orgány, ktoré nie je možné resekovať, mala by sa podať chemorádioterapia*.

Rádioterapia môže byť podaná v dávke 25 Gy*, podávaných v 5 frakciách po 5 Gy*, v priebehu 1 týždňa, s okamžitou následnou operáciou. **Chemorádioterapia*** sa skladá z rádioterapie* v dávke 46 - 50,4 Gy* podávanej vo frakciách 1,8 až 2 Gy* spolu s chemoterapiou* 5FU* (do žily (intravenózne)* alebo capecitabin* prípadne UFT* (podávané vo forme tabletiiek) nasleduje operácia o 6-8 týždňov neskôr. U pacientov starších ako 80 rokov alebo pacientov nespôsobilých pre chemorádioterapiu* sa môže zvažovať režim rádioterapie s 5 frakciami po 5 Gy* a chirurgický zákrok by sa mal oddialiť o 6 až 8 týždňov po ukončení rádioterapie*.

Počas operácie lekár vykonáva **totálnu mezorektálnu excíziu**, čím sa odstráni celý konečník, regionálne lymfatické uzliny* nachádzajúce sa v mezorekte*. Ak je to možné, chirurg odstráni aj príslušné orgány, ktoré sú napadnuté nádorom.

Plán liečby pre Štádium III

V tomto štádiu karcinóm metastázuje do regionálnych lymfatických uzlín*. Primárny nádor môže byť ohraničený na črevo alebo môže zasiahnuť príslušné orgány. Vzhľadom na to, že sa rakovina rozšírila mimo čreva, liečba pozostáva nielen z operácie na odstránenie všetkých nádorových tkanív, ale aj z adjuvantnej liečby, pretože znižuje riziko návratu nádoru. Liečba rakoviny hrubého čreva sa skladá z chemoterapie*, liečba rakoviny konečníka z rádioterapie* alebo chemorádioterapie*. Klinické štádium karcinómu sa určuje pred operáciou na základe klinických a rádiologických vyšetrení. V skutočnosti je definitívne štádium známe len po vyšetrení nádorového tkaniva resekovaného počas chirurgického zákroku. Preto sa plán liečby môže po operácii zmeniť.*

Rakovina hrubého čreva

Lekár vykoná **chirurgickú resekciu**, čím odstráni segment čriev, kde je rakovina lokalizovaná, regionálne lymfatické uzliny*, ako aj susedné orgány, ktoré sú napadnuté nádorom.

Štandardná **adjuvantná chemoterapia*** pozostáva z **oxaliplatiny*** a **5FU / LV** podaných intravenózne*. Táto kombinácia je známa ako **FOLFOX**. Môže sa navrhnuť aj **kombinácia capecitabínu a oxaliplatiny*** (kombinácia známa ako **CAPOX**). **Oxaliplatina*** je u niektorých pacientov kontraindikovaná*: v týchto prípadoch je štandardným režimom liečba **5FU / LV** intravenóznou infúziou alebo **capecitabínom** podanými cez ústa vo forme tabletiiek. Chemoterapia* sa podáva počas 6 mesiacov.

Rakovina konečníka

Pri rakovine konečníka je MRI* panvy základom na určenie lokálneho šírenia nádoru pred zahájením liečby. Bohužiaľ, ani MRI* ani žiadna iná rádiologická skúška nedokáže presne určiť, či sa rakovina rozšírila na regionálne lymfatické uzliny*. Vo väčšine prípadov sa pred chirurgickým zákrokom odporúča podať rádioterapia* alebo chemorádioterapia*. Odporúčaný režim závisí od lokálneho šírenia nádoru.

Ak je možné karcinóm úplne odstrániť **totálnou mezorektálnou excíziou** a nádor sa rozšíril len na orgány, ktoré sa dajú ľahko resekovať, je indikovaná predoperačná **rádioterapia*** alebo **chemorádioterapia***.

Ak **totálna mezorektálna excízia** neumožňuje úplné odstránenie nádoru a / alebo, ak sa nádor rozšíril na orgány, ktoré nie je možné resekovať, mala by sa podať **chemorádioterapia***.

Rádioterapia môže byť podaná v dávke 25 Gy*, podávaných v 5 frakciách po 5 Gy*, v priebehu 1 týždňa, s okamžitou následnou operáciou. Chemorádioterapia* sa skladá z rádioterapie* s dávkou 46 - 50,4 Gy* podávanej vo frakciách 1,8 až 2 Gy* spolu s chemoterapiou* 5FU* do žily (intravenózne) alebo capecitabín* alebo UFT* (podávané vo forme tabletiiek), nasleduje operácia o 6-8 týždňov neskôr. U pacientov starších ako 80 rokov alebo pacientov nespôsobilých pre chemorádioterapiu* sa môže zvážiť režim rádioterapie s 5 frakciami po 5 Gy* a chirurgický zákrok by sa mal oddialiť o 6 až 8 týždňov po ukončení rádioterapie*.

Počas operácie lekár vykonáva **totálnu mezorektálnu excíziu**, čím sa odstráni celý konečník, regionálne lymfatické uzliny* nachádzajúce sa v mezorekte*. Chirurg tiež odstráni príslušné orgány, ktoré sú napadnuté nádorom, ak je to možné.

Plán liečby pre metastatický kolorektálny karcinóm - Štádium IV

V tomto štádiu sa nádor významne rozšíril a spôsobil metastázy vo vzdialených orgánoch, ako sú pečeň a pľúca. Liečba sa preto zameriava nielen na odstránenie nádoru operáciou, ale aj na zasiahnutie nádorových buniek systémovo chemoterapiou* alebo kombináciou chemoterapie* a cielenej biologickej liečby*. Metastatické ochorenie by malo byť potvrdené primeraným zobrazovacím (rádiologickým) vyšetrením. Pred začatím chemoterapie* je zvyčajne potrebné získať histopatologické* potvrdenie metastáz*.*

Plán liečby by mal byť individuálne optimalizovaný pre každého pacienta. Určuje ju multidisciplinárny tím a mal by brať do úvahy niekoľko faktorov. Väčšina pacientov vykazuje neoperovateľné (neresekovateľné) metastázy*. Avšak starostlivé určenie rozsahu ochorenia (štádium) umožňuje lekárom identifikovať metastázy*, ktoré sa môžu stať vhodnými na chirurgické odstránenie, ak sa ich objem zníži chemoterapiou*. Preto je dôležité určiť, či pacient má operovateľnú (resekovateľnú) chorobu, neoperovateľnú (neresekovateľnú) chorobu alebo ochorenie, ktoré je neoperovateľné (neresekovateľné), ale môže sa stať vhodné na resekciu po chemoterapii*. Ďalej všeobecný stav pacienta, funkcia orgánov pacienta, prítomnosť ďalších možných ochorení a pacientove preferencie tiež priamo usmerňujú rozhodovanie pri navrhovaní optimálnej individuálnej liečby.*

Princípy liečby sú spomínané nižšie. Chemoterapia a cielena biologická liečba* je opísaná podľa toho, či sú alebo nie sú metastázy operovateľné. Chirurgická liečba zahŕňa resekciu primárneho nádoru, ale tiež môže obsahovať operačné odstránenie metastáz*.*

Počas liečby je odporúčané ďalšie sledovanie, aby sa posúdila odpoveď na chemoterapiu. Možný režim odporúča 2- až 3-mesačné vyhodnotenie anamnézy, celkového stavu, vedľajších účinkov chemoterapie*, vplyv chemoterapie* na kvalitu života, fyzikálne vyšetrenie, laboratórne vyšetrenie hladiny CEA* (ak bola pôvodne zvýšená) a CT* príslušných oblastí.*

Možnosti liečby

Hlavné terapie používané v tomto štádiu ochorenia sú stručne uvedené v tejto časti. Čítanie tejto časti pomôže pochopiť nasledujúcu časť, ktorá opisuje optimálnu stratégiu liečby v závislosti od charakteristík ochorenia a celkového zdravotného stavu pacienta.

Chirurgická liečba

Chirurgická liečba primárneho nádoru

Lekár vykoná **chirurgickú resekciu**, čím odstráni časť čriev, kde je rakovina lokalizovaná, regionálne lymfatické uzliny*, ako aj príslušné orgány, ktoré sú napadnuté nádorom.

Resekcia metastáz*

Najčastejšie umiestnenie metastáz* kolorektálneho karcinómu je v pečeni. Chirurgická resekcia sa má zvážiť pri solitárnych alebo ohraničených pečeňových metastázach*, pretože ponúka týmto pacientom najlepšiu šancu na dlhodobé prežítie, aj keď sa približne u 3 zo 4 pacientov môžu metastázy pečene* po resekcii vrátiť. Rádiofrekvenčná ablácia* v kombinácii so systémovou liečbou je v súčasnosti skúmaná ako alternatíva alebo doplnok k chirurgickej resekcii pečeňových metastáz* v prípadoch, keď to nie je možné alebo úplné.

Kolorektálny karcinóm: príručka pre pacientov

Informácie založené na ESMO odporúčaní z klinickej praxe - v.2016.1

Strana 25

Vybrané metastázy* v pľúcach môžu byť tiež chirurgicky odstránené. Toto môže byť užitočné iba vtedy, ak neexistujú žiadne iné nepriaznivé prognostické znaky.

Vo všeobecnosti, resekcia metastáz* môže byť úspešná za predpokladu, že umiestnenie metastáz* nevytvára operačné riziko a pod podmienkou, že resekcia ponechá dostatočné funkčné tkanivo (napríklad aspoň 30 % pečeneového tkaniva). Je možné preto vykonať viac resekcí. Niektoré metastázy* sa môžu stať operovateľné, ak sa počas chemoterapie zmenšia*; takí pacienti by mali dostať špecifické chemoterapeutické režimy (pozri vyššie).

Chemoterapia* a cielená biologická liečba*

Zoznam liekov schválených na liečbu kolorektálneho karcinómu v štádiu IV sa počas posledných 10 rokov postupne rozrástol. Okrem toho klinické štúdie priniesli užitočné informácie o niektorých kombináciách liekov a ich príslušnej účinnosti. Dostupné najvýznamnejšie lieky a kombinácie sú uvedené nižšie.

Jednotlivé lieky pre chemoterapiu*

- 5-fluorouracil (skrátene 5-FU)*
 - 5-FU* sa používa vždy v kombinácii s leukovorínom (skrátene LV)*. Leukovorín* je redukovaná kyselina folínová* a zvyšuje účinnosť 5-FU*. Kombinácia týchto dvoch je skrátene 5-FU / LV alebo FOLF.
 - 5-FU* sa podáva do žíl ako dávka počas krátkeho intervalu (<60 min) alebo infúziou pomaly počas 24 hodín. Pomalé infúzie by sa mali preferovať, nakoľko sú lepšie tolerované.
- Capecitabín (skrátene CAP)*
 - Capecitabín* sa v tele transformuje na 5-FU*.
 - Capecitabín* sa podáva cez ústa vo forme tabletiiek.
- Oxaliplatina (skrátene OX)*
 - Oxaliplatina* sa v liečbe kolorektálneho karcinómu podáva zvyčajne v kombinácii s inými liekmi.
 - Oxaliplatina* sa podáva v infúzii do žily počas 2 hodín.
- Irinotecan (skrátene IRI)*
 - Irinotecan* sa v liečbe kolorektálneho karcinómu zriedkavo podáva samotný.
 - Irinotecan* sa podáva v infúzii do žily počas 90 minút.

Kombinované chemoterapie* pre liečbu kolorektálneho karcinómu

- FOLFOX je kombinácia 5-FU*, LV* a oxaliplatiny*.
- FOLFIRI je kombinácia 5FU*, LV* a irinotecan*.
- FOLFOXIRI je kombinácia 5-FU*, LV*, oxaliplatiny* a irinotecan*.
- CAPOX je kombinácia capecitabin* a oxaliplatiny*.

Cielené biologické liečby*

- Aflibercept*
 - Aflibercept* sa podáva iba v kombinácii s FOLFIRI u pacientov, ktorí už dostali terapiu s oxaliplatinou.
 - Aflibercept sa podáva v infúzii do žily počas 60 minút.

- Bevacizumab (skrátene BEV)*
 - Bevacizumab* sa môže podávať spolu s ktoroukoľvek kombináciou chemoterapie*.
 - Bevacizumab* sa podáva v infúzii do žily zvyčajne počas 30 až 90 minút.
- Cetuximab*
 - Cetuximab* sa môže podávať buď samostatne alebo v kombinácii s chemoterapiou*.
 - Jeho použitie je obmedzené pre pacientov, u ktorých nádor nemá prítomnú RAS mutáciu*. RAS mutácia* sa určí po analýze vzorky nádoru v laboratóriu.
 - Cetuximab* sa podáva v infúzii do žily počas 1 až 2 hodín.
- Panitumumab*
 - Panitumumab* sa môže podávať buď samostatne alebo v kombinácii s chemoterapiou*.
 - Jeho použitie je obmedzené pre pacientov, u ktorých nádor nemá prítomnú RAS mutáciu*. RAS mutácia* sa určí po analýze vzorky nádoru v laboratóriu.
 - Panitumumab* sa podáva v infúzii do žily počas 1 hodiny.
- Regorafenib*
 - Regorafenib* sa podáva ako samostatný liek. Môže byť ponúknutý pacientom, ktorí už dostávali všetky ostatné možnosti liečby.
 - Regorafenib* sa podáva cez ústa formou tabletiiek.

Rádioterapia*

Rádioterapia* by sa mala zvážiť (prípadne kombinovaná s chemoterapiou*) u pacientov s metastatickým karcinómom konečníka na zmiernenie príznakov primárneho nádoru. Rádioterapia* môže byť tiež použitá na zmiernenie príznakov spôsobených metastázami * v kostiach. Typy radiačnej terapie, ktoré používajú žiarenie z externého zdroja (zariadenie na rádioterapiu*) sa nazývajú externá rádioterapia*.

Selektívna interná rádioterapia zahŕňa vstreknutie malých mikrosfér alebo rádioaktívnych látok do tepien, ktoré zásobujú nádor. Táto rádioembolizácia sa môže navrhnuť, ak pacienti majú metastázy* iba v pečeni a dostali všetky dostupné chemoterapeutické možnosti. Rádioembolizácia pomocou častíc Ytria 90 má za cieľ embolizovať a tiež priviesť rádioterapiu* veľmi blízko k nádoru. Malá sonda je umiestnená do hlavnej tepny vedúcej do pečene (pečeňová artéria), cez ktorú sa uvoľňujú mikroskopické guľôčky. Tieto guľôčky zasiahnu nádor cez krvné cievy pečene a obsahujú rádioaktívnu látku nazývanú Ytrium 90. Zablokujú prítok krvi do nádoru a súčasne vysielajú žiarenie*, ktoré ničí nádorové bunky, ktoré ich obklopujú. Keďže sa ožiarenie* podáva priamo do krvných ciev, ktoré zásobujú nádor, je radiácia silnejšia ako bežná externá rádioterapia*. Rádioaktivita guľôčok sa stráca po 2 týždňoch.

Stratégia liečby alebo ako rozhodnúť, čo je optimálna liečba

Rozhodnutie o optimálnej liečbe je v súčasnosti zložitejšie, keďže je k dispozícii viac liekov a ich rôznych kombinácií. V niektorých prípadoch boli uskutočnené priame porovnania jednotlivých liečebných postupov a tak je voľba pre určitý liečebný postup jednoduchšia. Ak je to možné, odporúča sa chirurgická resekcia nádoru. Odpoveď na otázku o "možnosti" odstránenia nádoru bude vlastne viesť stratégiu liečby zoskupením pacientov do niekoľkých skupín.

Kolorektálny karcinóm: príručka pre pacientov

Informácie založené na ESMO odporúčaniach z klinickej praxe - v.2016.1

Strana 27

1 - Pacienti, u ktorých je odstránenie metastáz* považované multidisciplinárnym tímom za uskutočniteľné*. Títo pacienti majú to, čo sa nazýva resekovateľná metastatická choroba.

U pacientov s metastázami pečene a / alebo pľúc*, ktoré možno operatívne odstrániť, pozostáva liečba z chirurgickej resekcie metastáz* a kombinovanej chemoterapie*. Chemoterapia* pozostáva zo 6-mesačného režimu **5-FU / LV s oxaliplatinou* (FOLFOX)**. FOLFOX sa môže podávať buď perioperačne, čo znamená, že sa podáva 3 mesiace pred a počas 3 mesiacov po operácii alebo po operácii 6 mesiacov.

2 - Pacienti, u ktorých je odstránenie metastáz* považované multidisciplinárnym tímom za neuskutočniteľné, ale môže sa stať realizovateľným, ak sa dosiahne zmenšenie metastáz*. Títo pacienti majú to, čo sa nazýva neresekovateľné ochorenie, ktoré sa po chemoterapii môže stať resekovateľné.

U vybraných pacientov môžu byť prítomné pečňové metastázy*, ktoré sú na začiatku neresekovateľné, ale môžu sa stať resekovateľnými, pokiaľ sa chemoterapiou zmenšia*. Takíto pacienti sa liečia štandardnou kombinovanou chemoterapiou pozostávajúcou z **5-FU / LV a irinotecanu (FOLFIRI)** alebo **5-FU / LV a oxaliplatiny* (FOLFOX)**. Pridanie tretieho chemoterapeutického lieku (**FOLFOXIRI**) alebo biologických liekov **bevacizumab***, **cetuximab*** alebo **panitumumab*** zvyšuje toxicitu liečby, ale môže sa o ňom uvažovať u vybraných pacientov. Zdá sa, že cetuximab* a panitumumab* poskytujú v tejto špecifickej situácii lepšie výsledky ako bevacizumab*, ale nemôžu byť podávané pacientom, ktorých nádor vykazuje mutáciu RAS*. Počas chemoterapie* je pacient starostlivo sledovaný. Chirurgická liečba je indikovaná hneď ako sa metastázy* považujú za operovateľné (resekovateľné). Operáciu je však potrebné posunúť v čase najskôr 4 týždne po poslednom cykle cetuximabu* a najskôr 6 týždňov po poslednom cykle bevacizumabu*. Takýto časový posun znižuje riziko komplikácií operácie.

3 - Pacienti, u ktorých je odstránenie metastáz* považované multidisciplinárnym tímom za neuskutočniteľné*. Títo pacienti majú to, čo sa nazýva diseminovaná choroba, technicky nikdy alebo nepravdepodobne resekovateľná.

V závislosti od celkového zdravotného stavu pacientov sa navrhne viac alebo menej intenzívna liečba. Liečba sa bude opierať o chemoterapiu* a biologickú cieleňú terapiu*.

Lekári sa snažia neustále zlepšovať liečbu neresekovateľného metastatického ochorenia a optimálna liečba sa preto rýchlo vyvíja. Cieľ liečby a rôzne možnosti jeho dosiahnutia sú prispôsobené individuálnemu pacientovi, a preto sa môžu medzi pacientmi líšiť. V prípade symptomatickej choroby je preferovanou voľbou kombinovaná terapia a sekvenčný prístup zostáva správnu voľbou u vybraných a krehkých pacientov.

Môže byť navrhnutých niekoľko prvolíniových chemoterapeutických režimov. Ak pacient neodpovedá na **prvo-líniovú chemoterapiu***, a celkový stav to umožňuje, zváži sa ďalšia liečba formou **druho-líniovej chemoterapie***.

Cielená biologická liečba* by sa mala zväziť u vybraných pacientov. Optimálny liečebný režim je prispôsobený individuálnemu pacientovi a typu prvo-líniovej chemoterapie.

Trvanie liečby sa môže líšiť medzi jednotlivými pacientmi. Možnosti sú buď fixné obdobie liečby 3 až 6 mesiacov, alebo liečba dovtedy, kým je účinná. Po počiatočnom období kombinovanej chemoterapie* môže udržiavacia liečba zlepšiť výsledok v porovnaní s prerušením liečby a odporúča sa opätovné zahájenie kombinovanej chemoterapie*, ak dôjde k progresii. Zásadou udržiavacej liečby je pokračovať v používaní lieku, ktorý bol dobre znášaný. Zvyčajne pozostáva z 5-FU alebo capecitabínu* v kombinácii s bevacizumabom*. Kombinovaná chemoterapia* môže byť prerušená alebo zmenená na menej intenzívny režim, ak dôjde k zvýšeniu toxicity, keď je ochorenie kontrolované, alebo ak sa metastázy* stali chirurgicky resekovateľnými.

Prvo-líniová chemoterapia*:

Možné režimy sú:

- **Terapia s 5-FU/LV** podávaná intravenózne*, alebo monoterapia **capecitabinom*** podávaná cez ústa formou tabletiiek.
- Kombinovaná terapia s **5-FU/LV plus oxaliplatina* (FOLFOX)** alebo **5-FU/LV plus irinotecan* (FOLFIRI)**, podávaná intravenózne. Ide o preferovaný spôsob liečby. Tieto režimy sa podávajú ako 48 hodinová infúzna liečba každé dva týždne. Obidva režimy sú rovnako účinné, ale majú rozdielne vedľajšie účinky. Alternatívnym režimom, založeným na fluoropyrimidíne*, ktorý sa podáva cez ústa formou tabletiiek (konkrétne capecitabin*), je kombinácia **capecitabínu* plus oxaliplatina* (CAPOX)**, ktorá sa podáva v trojtýždňovom režime. Kombinácia **capecitabin* plus irinotecan*** sa používa menej kvôli vyššej toxicite, ale ukazuje sa lepšie overená, ako sa pôvodne predpokladalo.
- Kombinácia 3 liekov (5-FU*, oxaliplatiny* a irinotecanu* nazývaných **FOLFOXIRI**) nebola široko skúmaná, ale štúdie naznačujú, že aj keď pacienti zaznamenajú viac nežiaducich účinkov, táto kombinácia môže predĺžiť prežívanie pacientov. U krehkých pacientov je vhodnejšie tieto lieky podávať sekvenčne, než v kombinácii, s cieľom znížiť toxicitu.

Druho-líniová chemoterapia*

Výber druho-líniovej chemoterapie* závisí od režimu danej prvo-líniovej liečby:

- Ak bola podaná liečba s 5-FU/LV alebo s capecitabinom* v prvej línii, môže byť nasledovaná s **5-FU/LV plus oxaliplatina* (FOLFOX)** alebo **5-FU/LV plus irinotecan* (FOLFIRI)**.
- Ak bola podaná kombinovaná liečba s 5-FU/LV plus oxaliplatina* (FOLFOX) alebo capecitabin* plus oxaliplatina* (CAPOX) v prvej línii, môže byť nasledovaná s kombinovanou terapiou **5-FU/LV plus irinotecan* (FOLFIRI)**.
- Ak bola podaná kombinovaná liečba s 5-FU/LV plus irinotecan* (FOLFIRI) v prvej línii, môže byť nasledovaná s **capecitabin* plus oxaliplatina* (CAPOX)**, alebo **5-FU/LV plus oxaliplatina* (FOLFOX)**.

Cielená biologická liečba*

Cielená biologická liečba* prichádza do úvahy v kombinácii s vybranými režimami chemoterapie*:

- **Bevacizumab*** sa môže zväziť v kombinácii s prvo-líniovou terapiou s 5-FU*, capecitabinom*, 5-FU/LV plus oxaliplatina* (FOLFOX) a 5-FU/LV plus irinotecan* (FOLFIRI). Taktiež prichádza do úvahy v kombinácii s druho-líniovou liečbou s 5-FU/LV plus oxaliplatina* (FOLFOX) alebo FOLFIRI. Liečba bevacizumabom* môže pokračovať v kombinácii s chemoterapiou*, až do progresie ochorenia, toxicity alebo sa metastázy stanú chirurgicky odstrániteľné.
- **Cetuximab*** sa môže zväziť s 5-FU/LV plus irinotecan* (FOLFIRI), 5-FU/LV plus oxaliplatina* (FOLFOX) a v kombinácii s irinotecanom.
- **Panitumumab*** prichádza do úvahy s 5-FU/LV plus oxaliplatina* (FOLFOX) a s 5-FU/LV plus irinotecan* (FOLFIRI).

Molekulárne profilovanie nádorom pomáha určiť správnu voľbu v kombinovanej liečbe. Približne 50 % metastatických kolorektálnych karcinómov má genetickú mutáciu* v RAS* a 5 -10 % ich má mutáciu BRAF*. Kombinácia cetuximabu* a FOLFIRI je odporúčaná liečba u pacientov, ktorí sú v dobrom stave a majú nádor bez mutácie RAS*. Cetuximab* a panitumumab* nie sú aktívne proti kolorektálnym nádorom s mutáciou RAS* a nie je jasné, či sú aktívne proti nádorom s mutáciou BRAF*. Cetuximab* a panitumumab* sa majú preto používať iba pri nádoroch, ktoré nemajú mutácie RAS*.

Ak zlyhala prvo-líniová aj druho-líniová terapia, preferovaným spôsobom liečby je cetuximab* s irinotecanom*, aj keď možno uvažovať aj o monoterapii s cetuximabom* alebo panitumumabom*.

- **Aflibercept*** sa podáva v kombinácii s FOLFIRI u pacientov, ktorí už dostali liečbu na báze oxaliplatiny.
- **Regorafenib*** prichádza do úvahy potom, ako boli všetky vyššie uvedené možnosti využité. Je to liek podávaný samostatne cez ústa formou tabletiiek.

AKÉ SÚ MOŽNÉ VEDĽAJŠIE ÚČINKY LIEČBY?

Chirurgická liečba

Všeobecné riziká a vedľajšie účinky

Niektoré riziká sú spoločné pre každú chirurgickú intervenciu vykonávanú v celkovej anestézii*. Tieto komplikácie sú zriedkavé a zahŕňajú hlbokú žilovú trombózu*, srdcové alebo dýchacie problémy, krvácanie alebo reakciu na anestéziu*. V maximálnej miere sa im predchádza dôkladným zhodnotením zdravotného stavu pred chirurgickou liečbou.

Po chirurgickej intervencii – operácii na hrubom čreve sa často objavujú problémy s pohyblivosťou čriev. Sú to kolikovitá bolesť, hnačky, zápcha a nevoľnosť. Nepriechodnosť čriev nie je neobvyklou komplikáciou, ktorá si vyžaduje neodkladnú zdravotnú starostlivosť. Zvracanie alebo zastavenie činnosti čriev (nie je stolica, vetry) môžu byť príznakmi črevnej nepriechodnosti a je ich potrebné neodkladne hlásiť.

Rýchly prísun stravy cez ústa je po operácii odporúčaný a u niektorých pacientov sa môže uskutočniť s použitím nazogastrickej sondy*. Zdravotnícki pracovníci by mali poskytnúť výživové poradenstvo, aby sa minimalizoval črevný diskomfort.

Hrubé črevo sa nachádza v brušnej dutine a rozprestiera sa cez celé brucho. Nachádza sa čiastočne v intraperitoneálnom priestore*, a čiastočne v retro- a infraperitoneálnom priestore*. Nižšie dve tretiny konečníka sa nachádzajú v infraperitoneálnom priestore*. Kolorektum preto leží v tesnej blízkosti viacerých orgánov, lymfatických uzlín a veľkých krvných ciev. Počas operácie v závislosti na rozsahu šírenia nádoru a rozsahu chirurgickej resekcii potrebnej pre dosiahnutie najlepších výsledkov môžu byť poškodené niektoré z týchto štruktúr. Presné predoperačné určenie štádia ochorenia a zobrazovacie vyšetrenia pomôžu takéto riziko minimalizovať.

Kolostómia

Ak rakovina spôsobila obštrukciu čriev, môže byť potrebné, aby chirurg uvoľnil obštrukciu a nechal črevo liečiť vykonaním kolostómie. V tomto postupe je zdravé črevo nad úrovňou nádoru spojené priamo s kožou brucha a dolný koniec čreva je uzavretý. Stolica teraz môže opustiť telo cez túto novú cestu a hromadí sa v plastovom vrecku pripevnenom k pokožke. Toto nové vyústenie sa nazýva stómia (vývod). Stómia je zvyčajne dočasná, to znamená, že keď sa nádor resekuje, aby črevo malo čas na zahojenie, vykoná sa druhá operácia, aby sa chirurgicky spojili oba konce čreva (anastomózou*) a zrušila sa stómia. U niektorých pacientov môže byť stómia trvalá.

Chemoterapia*

Vedľajšie účinky chemoterapie* sú časté, hoci sa dosiahol pokrok v ich kontrole s použitím adekvátnych podporných opatrení. Budú závisieť od podávaného lieku(ov), dávok a individuálnych faktorov. Ak pacient trpel v minulosti inými zdravotnými problémami, mali by sa prijať určité opatrenia a / alebo upraviť liečbu.

Kolorektálny karcinóm: príručka pre pacientov

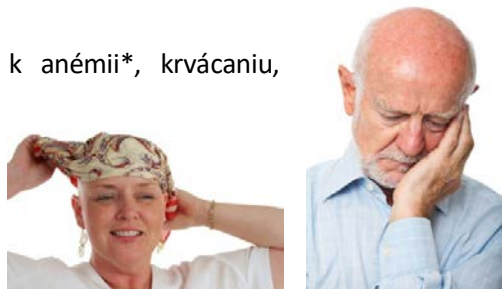Informácie založené na ESMO odporúčaníach z klinickej praxe - v.2016.1

Strana 31

Nižšie sú uvedené vedľajšie účinky, o ktorých je známe, že sa vyskytujú s jedným alebo viacerými chemoterapeutickými liekmi, ktoré sa v súčasnosti používajú na liečbu kolorektálneho karcinómu. Povaha, frekvencia a závažnosť vedľajších účinkov sa líšia pre každú použitú kombináciu chemoterapeutických liekov.

Najčastejšie všeobecné príznaky chemoterapie* sú:

- Pokles počtu krvných buniek, čo môže viesť k anémii*, krvácaniu, podliatinám a infekciám
- Únava, ktorá môže pretrvávať dlhšie
- Nevoľnosť alebo zvracanie
- Hnačky
- Povlaky alebo vredky v ústach*



Nižšie sú uvedené ďalšie špecifickejšie vedľajšie účinky, ktoré sa môžu vyskytnúť pri chemoterapeutikách používaných pri rakovine kolorekta. Pri niektorých vedľajších účinkoch môže byť potrebné upraviť liečbu.

- **Liečba s 5-Fluorouracilom* (5-FU)**
 - Závažné vedľajšie účinky sa môžu vyskytnúť u jedincov, ktorí majú vrodenný stav deficiencie dihydropyrimidín-dehydrogenázy (DPD)*: títo jedinci majú nízke hladiny enzýmu dihydropyrimidín-dehydrogenázy, ktorý telo potrebuje na rozloženie tohto lieku.
 - Citlivosť kože na slnečné žiarenie: minimálne jeden rok po ukončení liečby sa má zabrániť vystavovaniu slnečnému žiareniu.
 - Syndróm ruka noha (viď nižšie)
- **Liečba s capecitabinom*:**
 - Syndróm ruka noha (tiež nazývaný palmo-plantárny erytém*): koža dlaní a chodidiel vykazuje sčervenanie a bolesť; môže sa odlupovať pokožka. Syndróm je zvyčajne mierny.
 - Deficit dihydropyrimidín-dehydrogenázy (DPD)* (viď vyššie) môže spôsobiť vážne vedľajšie účinky.
 - Capecitabin* môže reagovať s ostatnými liečbami, čo zvyšuje riziko vedľajších účinkov podávaných liekov. Všetky prídavné lieky, zvlášť kyselina listová*, warfarin* a ľubovník bodkovaný* je potrebné oznámiť a diskutovať s lekárom vopred.
- **Liečba s tegafur-uracilom* (UFT)**
 - Kožné vyrážky
 - Citlivosť kože na slnečné žiarenie
- **Liečba s irinotecanom***
 - Potenie
 - Vodnaté oči
 - Zvýšená produkcia slín
 - Zvieravé bolesti v bruchu
 - Hnačka začínajúca deň po liečbe
 - Vypadávanie vlasov alebo rednutie vlasov

Kolorektálny karcinóm: príručka pre pacientov

Informácie založené na ESMO odporúčaní z klinickej praxe - v.2016.1

Strana 32

- Liečba s **oxaliplatinou***
 - Necitlivosť pier, rúk alebo nôh
 - Brnenie rúk alebo nôh
 - Citlivosť na chlad
 - Tieto špecifické vedľajšie účinky môžu byť pretrvávajúce po liečbe oxaliplatinou*.

Cielená biologická liečba*

Nižšie sú uvedené najčastejšie vedľajšie účinky biologických látok používaných pri kolorektálnom karcinóme. Kombinácia biologických terapií s chemoterapiou* zvyšuje riziko vedľajších účinkov chemoterapie*, najmä s cetuximabom a panitumumabom*.

- Liečba s **cetuximabom*** a **panitumumabom**
 - U väčšiny pacientov sa objaví vyrážka podobná akné
 - Zníženie hladiny horčíka v krvi
 - Alergické reakcie o niečo častejšie po cetuximabe* ako po panitumumabe*.
- Liečba s **bevacizumabom***
 - Hypertenzia* a proteinúria* sú dosť časté
 - Iné zriedkavé, ale závažné vedľajšie účinky zahŕňajú arteriálnu trombózu*, krvácanie slizníc (ústa, nos, vagína, konečník), perforácia gastrointestinálneho traktu* a problémy s hojením rán.
- Liečba s **afliberceptom***
 - Bolesť hlavy
 - Únava
 - Problémy s pečeňou, ktoré treba sledovať vyšetrením hladiny pečeňových enzýmov v krvi
 - Hypertenzia* a proteinúria*
 - Hnačky
 - Pokles počtu krvných buniek, čo môže viesť k anémii*, krvácaniu, podliatinám a infekciám.
 - Krvácanie
- Liečba s **regorafenibom***
 - Kožná reakcia na rukách a nohách: koža dlaní a chodidiel vykazuje sčervenanie a bolesť, veľmi charakteristicky lokalizovaná v oblastiach s tlakom alebo trením na koži.
 - Kožná vyrážka
 - Únava
 - Problémy s pečeňou, ktoré sa budú monitorovať sledovaním hladiny pečeňových enzýmov.
 - Hypertenzia* a proteinúria*
 - Hnačka
 - Krvácanie

Rádioterapia*

Počas rádioterapie * sa môžu vyskytnúť vedľajšie účinky v orgánoch, ktoré sú priamo ožiarené, ale aj v zdravých orgánoch, ktoré sa nachádzajú blízko k oblasti, ktorá musí byť ožarovaná a nie je možné ju uchrániť pred röntgenovými lúčmi*. Vedľajšie účinky sú intenzívnejšie pri podávaní rádioterapie spolu s chemoterapiou*. Použitie rádioterapie* na doplnenie chirurgického zákroku tiež zvyšuje riziko chirurgických komplikácií.

Účinky žiarenia na dolný zažívací trak zahŕňajú rektálny diskomfort, hnačky a hlienovitý a krvavý výtok z konečníka.

Účinky žiarenia na močové cesty sú zriedkavejšie. Zahŕňajú bolestivé močenie, naliehavú potrebu močenia, prítomnosť krvi v moči, obštrukciu močových ciest* a ulceráciu* alebo nekrózu* močového mechúra.


U žien je zúženie vagíny možným oneskoreným následkom panvovej rádioterapie*.

Stratégiu pre maximálnu prevenciu a zmiernenie následných radiačných reakcií poskytuje radiačný onkológ*.

ČO SA STANE PO LIEČBE?

Nie je neobvyklé, ak sa u pacientov s rakovinou objavia symptómy súvisiace s liečbou potom, ako bola liečba ukončená.

- Pacienti sa môžu stretnúť s úzkosťou, poruchami spánku alebo depresiami a môžu potrebovať psychologickú pomoc.
- Počas a po liečbe môže byť problematická výživa v dôsledku zníženej chuti do jedla, nevoľnosti a celkovej slabosti.
- Ťažkosti s koncentráciou a strata pamäti nie sú nezvyčajné vedľajšie účinky systémovej chemoterapie*.



Sledovanie po liečbe

Po ukončení liečby môže lekár navrhnúť ďalšie sledovanie s cieľom:

- Zistiť a predchádzať nežiaducim účinkom liečby.
- Zistiť možnú rekurenciu* ochorenia čo najskôr, ako je možné a zariadiť primeranú liečbu.
- Poskytovať medicínske informácie, psychologickú podporu a odporúčenie k špecializovaným poskytovateľom pomoci s cieľom optimalizovať návrat k bežnému každodennému životu.

Protokol ďalšieho sledovania bude zahŕňať pravidelné návštevy a vyšetrenia v ambulancii. Protokol závisí od štádia ochorenia, ktoré bolo liečené, a od druhu liečby. Vo všeobecnosti sledovanie po liečbe môže zahŕňať kombináciu nasledujúcich vyšetrení:

- Otázky týkajúce sa všeobecného fyzického zdravia a symptómov kolorektálneho karcinómu
- Fyzikálne vyšetrenie
- Laboratórny test hladiny karcinogénneho antigénu* (CEA) môže pomôcť pri zisťovaní recidívy*
- Kolonoskopia na zistenie rekurencie *
- Rádiologické vyšetrenia na zistenie progresie alebo rekurencie* primárneho nádoru alebo výskytu metastáz*

U pacientov, u ktorých bol odstránený **kolorektálny polyp**, je potrebné sledovať anamnézu a kolonoskopiu.

Pacienti liečení na **kolorektálny karcinóm** musia byť intenzívne sledovaní. Avšak neexistuje jednotný všeobecne akceptovaný protokol pre ďalšie sledovanie.

Takto vyzerá jeden z možných protokolov sledovania pacientov po liečbe **lokalizovanej rakoviny hrubého čreva**.

- Anamnéza a fyzikálne vyšetrenie každé 3 až 6 mesiacov počas 3 rokov, a každých 6 až 12 mesiacov v roku 4 a 5.
- Počas týchto sledovaní sa má stanovovať hladina CEA*.

- Kolonoskopia v roku 1, a následne každých 3 až 5 rokov, aby sa zistila prítomnosť nových rakovinových alebo nezhubných nádorov. Je dôležité pripomenúť, že ak je diagnostikovaná rakovina hrubého čreva, musí sa pred operáciou vizualizovať celé hrubé črevo, aby sa objavili iné súčasne sa vyskytujúce nádory hrubého čreva.
- U pacientov s vysokým rizikom pre rekurenciu*, je možné uvažovať o CT vyšetrení* hrudníka a brucha každých 6 až 12 mesiacov počas prvých 3 rokov.
- CT brucha* je možné nahradiť kontrastným ultrazvukovým vyšetrením, v prípade, že je dostupné.
- U pacientov so špecifickými príznakmi, ktoré vyvolávajú obavy z návratu ochorenia, sa majú vykonať príslušné ďalšie laboratórne alebo rádiologické vyšetrenia.

U pacientov s **karcinómom konečníka**, je protokol pre ďalšie sledovanie podobný tomu pre rakovinu hrubého čreva opísaný vyššie.

Návrat k normálnemu životu

Návrat k normálnemu každodennému životu môže byť náročný s vedomím, že sa rakovina môže vrátiť. Ak sú prítomné akékoľvek známe rizikové faktory* rakoviny hrubého čreva a konečníka, odporúča sa ich eliminovať v čo najväčšej miere.

Návštevy u lekára v rámci sledovania poskytujú pacientovi príležitosť získať medicínske informácie, psychologickú podporu a odporúčenie k špecializovaným poskytovateľom pomoci. Doplnujúce expertné psychologické poradenstvo môže mať svoju hodnotu, a niektorí pacienti môžu nájsť pomoc u patientskych skupín alebo informačných médií zameraných na pacientov. Diétni poradcovia môžu poskytnúť poradenstvo o adekvátnej výžive. Sociálni pracovníci môžu pomôcť pri hľadaní zdrojov na zabezpečenie úspešnej rehabilitácie.

Čo ak sa rakovina vráti?

Keď sa rakovina vráti, nazýva sa to "rekurencia"* . Rozsah rekurencie* bude riadiť rozhodnutia o liečbe a tie sa musia starostlivo určiť pre každého jednotlivého pacienta.

Ak sa po liečbe primárnej **rakoviny hrubého čreva** u pacienta objaví lokálne alebo vzdialené opakujúce sa ochorenie, bude sa liečiť podľa plánu liečby pokročilého ochorenia (pozri "aké sú možnosti liečby"). Pacienti s pokročilým ochorením, ktorí nereagujú na liečbu prvej línie chemoterapiou* alebo chemoterapiou* s biologickou cieľovou liečbou*, budú liečení druhou líniou; ak liečba druhej línie zlyhá, odporúča sa liečba pomocou biologickej cieľovej liečby* (ako je regorafenib*) (pozri "aké sú možnosti liečby").

Liečba u pacientov s lokálnou rekurenciou **rakoviny konečníka** závisí od toho, či predchádzajúca liečba zahŕňala rádioterapiu* a či je možná tzv. záchranná operácia.

Ak sa v primárnej situácii neposkytla rádioterapia*, rádioterapia* má byť podaná spolu s chemoterapiou*. Pokiaľ predchádzajúca liečba zahŕňala rádioterapiu*, môže sa zväziť ďalšia rádioterapia* vo forme buď externej, intraoperačnej alebo lokálnej rádioterapie*. Ak sa však rádioterapia už podávala, ďalšia rádioterapia* môže zriedkavo dosiahnuť primeranú kontrolu rastu rakoviny.

Chirurgická liečba je indikovaná 6 - 10 týždňov po rádioterapii. Ak záchranná operácia nie je možná, treba zväziť chemoterapiu*.

Pri rakovine hrubého čreva sú pľúca prvým miestom recidívy* u približne 20 % pacientov a pľúcna resekcia by sa mohla zväziť, pokiaľ je realizovateľná. Pľúcne metastázy* sú častejšie pri rakovine konečníka.

Pokiaľ sa rakovina vráti vo forme metastáz* do pečene, môže sa u vybraných pacientov zväziť chirurgická resekcia metastáz*, ako bolo uvedené v časti "Liečba pokročilého kolorektálneho karcinómu: štádium IV".

VYSVETLENIE NÁROČNÝCH POJMOV

5-fluorouracil (5-FU)

Liek používaný na liečbu príznakov rakoviny hrubého čreva, prsníka, žalúdka a pankreasu. Používa sa aj ako krém na liečbu niektorých ochorení kože. 5-fluorouracil zastaví bunky pri tvorbe DNA a môže usmrtiť rakovinové bunky. Je to typ antimetabolitu. Tiež sa označuje ako 5-FU a fluorouracil.

Adenokarcinómy (hlienotvorné alebo tvaru pečatného prsteňa)

Rakovina, ktorá začína v bunkách vystielajúcich určité vnútorné orgány a ktoré majú žľazovité (sekrečné) vlastnosti.

Adenóm

Benígny (nezhubný) nádor žľazového pôvodu. Po určitom čase sa z benígneho môže stať malígny dokonca aj ako benígny môže mať zdravotné následky spôsobené tlakom iných štruktúr.

Adenoskvamózne karcinómy

Ide o typ karcinómov zložených z dvoch druhov buniek: skvamózne bunky (tenké, ploché bunky ochraničujúce určité orgány) a žľazovité bunky.

Aflibercept

Liek na liečbu kolorektálneho karcinómu. Používa sa tiež na liečbu degenerácie makuly (žltej škvrny) oka, zdravotného stavu, ktorý vedie k strate zraku. Aflibercept je inhibítorom VEGF. Štrukturálne ide o rekombinantný fúzny proteín, ktorý sa viaže na cirkulujúci VEGFa inhibuje aktivitu rôznych molekúl patriacich do rodiny VEGF. V nádore inhibuje rast krvných ciev.

Anastomóza

Chirurgické spojenie zdravých úsekov dutých štruktúr v tele po tom, ako bola chorá časť chirurgicky odstránená.

Anémia

Stav charakterizovaný nedostatkom červených krviniek alebo hemoglobínu, železo v hemoglobíne prenáša kyslík z pľúc do celého tela, tento proces sa naruša pri anémii.

Anestézia

Reverzibilný stav straty vedomia, v ktorom pacient nemá pocit bolesti, nemá normálne reflexy a menej reaguje na stres, umelo vyvolaný použitím určitých látok známych ako anestetiká. Môže byť kompletný alebo čiastočný a umožňuje pacientom podstúpiť operáciu.

Arteriálna trombóza

Prítomnosť krvnej zrazeniny v tepne

Bevacizumab

Liek používaný na liečbu niektorých typov rakoviny hrubého čreva, rakoviny pľúc, rakoviny obličiek a glioblastómu (typ rakoviny mozgu). Tiež sa skúma v liečbe iných typov rakoviny. Bevacizumab sa viaže na proteín nazývaný vaskulárny endotelový rastový faktor (VEGF). To môže zabrániť rastu nových krvných ciev, ktoré nádory potrebujú pre svoj rast. Je to typ antiangiogenézy a typ monoklonovej protilátky.

(Biologická) cielená liečba

Typ liečby, ktorý používa lieky alebo iné látky, ako sú monoklonové protilátky na liečbu špecifických rakovinových buniek. Cielená terapia má zvyčajne menej vedľajších účinkov ako iné typy liečby rakoviny.

Biopsia

Odobratie buniek alebo tkanív na vyšetrenie patológom. Patológ môže skúmať tkanivo pod mikroskopom alebo vykonať iné testy buniek alebo tkaniva. Existuje mnoho rôznych typov procedúr biopsie. Najbežnejšie typy zahŕňajú: (1) incizionálnu biopsiu, v ktorej sa odstráni len vzorka tkaniva; (2) excízna biopsia, pri ktorej je odstránená celá hrčka alebo podozrivá oblasť; a (3) ihlová biopsia, pri ktorej sa vzorka tkaniva alebo tekutiny odstráni ihlou. Keď sa použije široká ihla, postup sa nazýva jadrová biopsia. Keď sa použije tenká ihla, postup sa nazýva tenkoihlová aspiračná biopsia.

Brachyterapia

Typ radiačnej terapie, v ktorej je rádioaktívny materiál uzavretý v ihlách, semenách, drôtoch alebo katédroch umiestnený priamo do nádoru alebo blízko neho. Tiež sa nazýva implantačná rádioterapia, interná rádioterapia a radiačná brachyterapia.

BRAF mutácia

Špecifická mutácia (zmena) v géne BRAF, ktorý kóduje proteín podieľajúci sa na vysielaní signálov v bunkách a v bunkovom raste. BRAF génová mutácia sa môže vyskytnúť u niektorých typov rakoviny vrátane melanómu a rakoviny hrubého čreva. Môže zrýchliť rast a šírenie rakovinových buniek. Kontrola tejto mutácie BRAF v nádorovom tkanive môže pomôcť pri plánovaní liečby rakoviny.

Capecitabin

Liek používaný na liečbu rakoviny hrubého čreva v štádiu III u pacientov, ktorí mali operáciu na odstránenie karcinómu. Používa sa tiež na liečbu metastatického karcinómu prsníka, ktorý sa po liečbe niektorými inými protirakovinovými liekmi nezlepšil. Capecitabin sa skúma v liečbe iných typov rakoviny. Vychytávajú ho rakovinové bunky a rozkladá sa na 5-fluorouracil, látku, ktorá likviduje nádorové bunky. Capecitabin je typ antimetabolitu.

Cetuximab

Liek používaný na liečbu niektorých typov rakoviny hlavy a krku, a určitý typ rakoviny hrubého čreva, ktorá sa rozšírila do iných častí tela. Tiež sa skúma v liečbe iných typov rakoviny. Cetuximab sa viaže na proteín nazývaný receptor epidermálneho rastového faktora (EGFR), ktorý je na povrchu niektorých typov rakovinových buniek. To môže zastaviť rast rakovinových buniek. Cetuximab je typ monoklonovej protilátky.

Crohnova choroba

Chronický zápal tráviaceho traktu, najčastejšie tenkého čreva a hrubého čreva. Crohnova choroba zvyšuje riziko kolorektálneho karcinómu a rakoviny tenkého čreva. Tiež je nazývaná regionálna enteritída (zápal čriev).

CT kolonografia

Metóda na preskúmanie vnútra hrubého čreva pomocou série röntgenových lúčov. Na vytváranie dvojrozmerných (2-D) a trojrozmerných snímok hrubého čreva z týchto röntgenových lúčov sa používa počítač. Obrázky je možné uložiť, zmeniť tak, aby poskytli lepšie uhly na prezeranie a posúdenie aj po skončení procedúry, a to aj o niekoľko rokov neskôr. Tiež sa nazýva výpočtová tomografická kolonografia, počítačová tomografická kolonografia, CTC a virtuálna kolonoskopia.

CT sken

Forma rádiografie, v ktorej sa telesné orgány skenujú pomocou röntgenových lúčov a výsledky sa syntetizujú pomocou počítača na generovanie snímok častí tela.

Červená krvinka (počet)

Najčastejší typ krviniek. Sú to bunky, ktoré spôsobujú, že krv je červená. Hlavnou funkciou je transport kyslíka.

Diabetes mellitus typ 2

Cukrovka 2 typu, metabolické ochorenia, pri ktorom sa glukóza hromadí v krvi ako dôsledok nedostatku inzulínu alebo rezistencie buniek organizmu na pôsobenie inzulínu. Inzulín je hormón, ktorý dodáva glukózu z krvi do buniek tela tak, aby ju mohli používať na tvorbu energie. Diabetes mellitus typu 2 nie je na rozdiel od diabetu mellitu typu 1 závislý na inzulíne, pretože nedostatok inzulínu nie je úplný.

Deficit dihydropyrimidin-dehydrogenázy (DPD)

Vrodená metabolická porucha, pri ktorej dochádza k zníženej alebo chýbajúcej aktivite enzýmu dihydropyrimidindehydrogenázy. Tento enzým normálne rozkladá molekuly tymínu a uracilu v bunkách. Táto porucha môže alebo nemusí spôsobovať symptómy a príznaky. Avšak bez ohľadu na akýkoľvek prejav ochorenia sú všetci jedinci s týmto stavom ohrození toxickými reakciami na lieky nazývané fluoropyrimidíny, ktoré sa používajú pri liečbe rakoviny.

Dysplázia

Bunky, ktoré vyzerajú abnormálne pod mikroskopom, ale nie sú rakovinové.

Endoskopia

Medicínske vyšetrenie, pri ktorej lekár zavádza do tela trubicovitý prístroj na jeho prezeranie. Existuje veľa typov endoskopických metód, z ktorých každá je určená na vyšetrenie určitej časti tela.

Endotelový vaskulárny rastový faktor (VEGF)

Látka produkovaná bunkami, ktorá stimuluje tvorbu nových krvných ciev.

Familiárna adenomatózna polypóza (FAP)

Dedičný syndróm, pri ktorom sa na vnútorných stenách hrubého čreva a konečníka tvoria početné polypy (výrastky, ktoré vyčnievajú zo slizníc). Zvyšuje riziko kolorektálneho karcinómu. Tiež sa nazýva familiárna polypóza a FAP.

Fluoropyrimidin

Jedna zo skupiny látok používaných na liečbu rakoviny. Fluoropyrimidin je typ antimetabolitu. Príkladmi sú capecitabin, floxuridín a fluorouracil (5-FU).

Genetické poradenstvo

Komunikačný proces medzi špeciálne vyškoleným zdravotníckym pracovníkom a osobou nesúcou genetické riziko ochorenia. Diskutuje sa o rodinnej a osobnej anamnéze a poradenstvo môže viesť k genetickému testovaniu.

Gy

Gray, jednotka na meranie radiačnej energie, všeobecne na kilogram tkaniva.

Hemikolektómia

Operácia, pri ktorej sa približne polovica hrubého čreva odstráni. Môže ísť o pravostrannú alebo ľavostrannú hemikolektómiu, v závislosti od toho, či sa odstráni vzostupná (pravá) alebo zostupná (ľavá) časť hrubého čreva.

Hemoglobín

Proteín v červených krvinkách, ktorý prenáša kyslík z pľúc do tkanív a orgánov v tele a prenáša oxid uhličitý späť do pľúc. Testovanie množstva hemoglobínu v krvi je zvyčajne súčasťou kompletného krvného obrazu (KO). Používa sa na kontrolu stavu ako je anémia, dehydratácia a podvýživa.

Histopatologické vyšetrenie/Histopatológia

Vyšetrenie chorých buniek a tkanív pod mikroskopom.

Hlboká žilová trombóza

Vznik krvnej zrazeniny v hlbokých žilách dolnej končatiny alebo v panve. Symptómy môžu zahŕňať bolesť, opuch, zvýšenú teplotu a začervenanie v postihnutej oblasti.

Hypertenzia

Tlak krvi 140/90 alebo vyšší. Hypertenzia zvyčajne nemá príznaky. Môže poškodiť tepny a spôsobiť zvýšené riziko mŕtvice, infarktu, zlyhania obličiek a slepotu. Tiež sa nazýva vysoký krvný tlak.

Chemorádioterapia

Liečba v kombinácii chemoterapie* s rádioterapiou. Tiež sa nazýva chemoradiácia.

Chemoterapia

Typ liečby rakoviny pomocou liekov, ktoré likvidujú rakovinové bunky a / alebo obmedzujú ich rast. Tieto lieky sa zvyčajne podávajú pacientovi pomalou infúziou do žily, ale môžu sa tiež podávať cez ústa formou tabletiiek, priamou infúziou do končatiny alebo infúziou do pečene podľa miesta rakoviny.

Chirurgické určenie štádia ochorenia/patologický staging

Metóda používaná na zistenie štádia rakoviny (množstvo alebo rozsah rakoviny v tele) odobratím vzoriek tkaniva počas operácie.

Chromozomálna instabilita

Zvýšená tendencia strácať alebo získať celé chromozómy alebo veľké časti chromozómov počas bunkového delenia, čo vedie k chromozomálnym odchýlkam.

Chromozómy

Organizovaná štruktúra, ktorá kóduje gény, ktoré sú kódom tela pre charakteristiky, ako je farba vlasov alebo rod. Ľudské bunky majú 23 párov chromozómov (celkovo 46 chromozómov). Bunky rakoviny alebo leukémie majú často chromozomálnu abnormalitu, ktorá je zmenou ich chromozómov, ako je dvojenie chromozómu, teda jeden chromozóm navyše (47 chromozómov), alebo strata chromozómu (45 chromozómov). Chromozómová alebo genetická inverzia je, keď nie sú pridané alebo odstránené žiadne ďalšie chromozómy, ale časť chromozómu je vnorená.

Infraperitoneálny priestor

Oblasť v brušnej dutine uložená pod intraperitoneálnym priestorom

Intraperitoneálny priestor

Oblasť v brušnej dutine ohraničená membránou nazývanou peritoneum – pobrušnica

Intravenózne

Do alebo v žile. Intravenózne sa zvyčajne vzťahuje na spôsob podávania lieku alebo inej látky pomocou ihly alebo kanyly vloženéj do žily. Intravenózny má skratku IV.

Irinotecan

Irinotecan je liek používaný na liečbu rakoviny. Irinotecan zabraňuje uvoľňovaniu DNA inhibíciou topoizomerázy I. Z chemického hľadiska je to semisyntetický analóg prírodného alkaloidu camptotecinu. Jeho hlavné použitie je na liečbu rakoviny hrubého čreva, najmä v kombinácii s inými chemoterapeutikami. Patrí sem režim FOLFIRI, ktorý pozostáva z infúzneho 5-fluóruuracilu, leukovorínu a irinotecanu.

Karcinoembryonálny antigén (CEA)

Látka, ktorá sa nachádza v krvi ľudí s rakovinou hrubého čreva, iné typy rakoviny alebo choroby alebo u fajčiarov. Hladiny karcinogénneho antigénu môžu pomôcť sledovať, ako dobre funguje liečba rakoviny alebo či sa vrátila rakovina. Je to typ nádorového markeru. Tiež sa nazýva CEA.

Karcinóm endometria

Rakovina, ktorá sa tvorí v tkanivách maternice (malý, dutý, hruškovitý orgán v ženskej panve, v ktorej sa vyvíja plod). Dva typy rakoviny maternice sú rakovina endometria a sarkóm maternice. Rakovina endometria je rakovina, ktorá začína v bunkách vystielajúcich maternicu. Sarkóm maternice je zriedkavá rakovina, ktorá začína v svaloch alebo v iných tkanivách v maternici.

Kolonoskop

Tenký tubusový nástroj, ktorý sa používa na vyšetrenie vnútra hrubého čreva. Kolonoskop má svetlo a šošovku na prezeranie a môže mať nástroj na odstránenie tkaniva.

Kontraindikácia

Stav alebo symptóm, ktorý nedovoľuje podanie potrebnej liečby alebo vykonanie operácie u pacienta. Kontraindikácie sú buď absolútne, t.j. liečba nemôže byť nikdy pacientovi v danom stave alebo so symptómom podaná, alebo relatívne, t.j. riziko môže byť prevážené benefitmi u niektorých pacientov v danom stave či so symptómom.

Kyselina listová

Kyselina listová je vo vode rozpustný vitamín známy ako vitamín B9. Je nevyhnutný pre tvorbu zdravých červených krviniek.

Leukovorín (LV)

Účinná zložka lieku používaná na zmiernenie toxických účinkov látok, ktoré blokujú účinok kyseliny listovej, najmä protirakovinové liečivo metotrexát. Leukovorín sa používa na liečbu niektorých typov anémie a používa sa tiež s fluorouracilom na liečbu kolorektálneho karcinómu. Tiež sa skúma v liečbe iných typov rakoviny a iných stavov. Leukovorín je forma kyseliny listovej. Je to typ chemoprotekčného činidla a typ chemosenzibilizujúceho činidla. Tiež sa nazýva kyselina folinová.

Ľubovník bodkovaný

Ľubovník bodkovaný (lat. Hypericum perforatum) je populárny antidepresívny prostriedok, ktorý sa tiež propaguje ako alternatívna liečba rakoviny. Hoci niektoré predbežné predklinické vyšetrenia vyvolali povzbudivé zistenia, neexistujú žiadne klinické skúšania, ktoré by preukázali, že ľubovník bodkovaný by zmenil prirodzený priebeh akéhokoľvek typu rakoviny. Ľubovník bodkovaný môže znížiť krvné hladiny mnohých bežných liekov vrátane niektorých liekov proti rakovine, preto je potrebné sa o vhodnosti jeho používania poradiť so svojím ošetrojúcim lekárom.

Lymfatická cieva / tkanivo

Lymfatické tkanivo je druh tkaniva, z ktorého sú tkanivá a orgány lymfatického systému. Lymfatický systém produkuje, ukladá a nesie biele krvinky, ktoré bojujú proti infekciám a iným ochoreniam. Tento systém zahŕňa kostnú dreň, slezinu, týmus, lymfatické uzliny a lymfatické cievy (sieť tenkých trubíc, ktoré nesú lymfu a biele krvinky). Lymfatické cievy sa vetvia, rovnako ako krvné cievy, do všetkých tkanív tela. Sú to tenké rúrky, ktoré prenášajú lymfatickú tekutinu a biele krvinky lymfatickým systémom. Tiež sa nazývajú lymfatické cievy.

Lymfatická uzlina

Zaoblená hmota lymfatického tkaniva, ktorá je obklopená kapsulou spojivového tkaniva. Lymfatické uzliny filtrujú lymfy a ukladajú lymfocyty. Sú umiestnené pozdĺž lymfatických ciev. Tiež sa nazýva lymfatická žľaza.

Lymfóm

Rakovina, ktorá začína v bunkách imunitného systému. Existujú dve základné kategórie lymfómov. Jedným z nich je Hodgkinov lymfóm, ktorý sa vyznačuje prítomnosťou typu bunky nazývanej Reed-Sternbergova bunka. Druhou kategóriou sú non-Hodgkinove lymfómy, ktoré zahŕňajú rozmanitú skupinu rakovinových buniek imunitného systému. Non-Hodgkinove lymfómy môžu byť ďalej rozdelené na rakoviny, ktoré majú indolentný priebeh (pomaly rastúce) a tie, ktoré majú agresívny priebeh (rýchlo rastúce). Tieto podtypy sa správajú a reagujú na liečbu rozdielne. Ako u detí, tak u dospelých sa môžu vyskytnúť Hodgkinove aj non-Hodgkinove lymfómy a prognóza a liečba závisia od štádia a typu rakoviny.

Lynchov syndróm

Zdedená porucha, u ktorej majú postihnutí jedinci vyššie než normálne riziko vzniku kolorektálneho karcinómu a určitých ďalších typov rakoviny, napr. rakovina endometria, často pred dosiahnutím veku 50 rokov. Tiež sa to nazýva dedičná nonpolypózna rakovina hrubého čreva a HNPCC.

Mechanizmy reparácie DNA

Procesy, ktoré pomáhajú génom zachovať ich stabilitu a integritu (celistvosť).

Metastáza/metastázy

Šírenie rakoviny z jednej časti tela do druhej. Nádor tvorený bunkami, ktoré sa rozšírili, sa nazýva metastatický nádor alebo metastáza. Metastatický nádor obsahuje bunky, ktoré sú podobné bunkám v pôvodnom nádore.

Mezorektum

Záhyb peritonea alebo mezentéria, ktorý okružuje konečník.

Mikrosatelitná instabilita

Zmena, ku ktorej dochádza v DNA niektorých buniek (ako sú nádorové bunky), v ktorých je počet opakovaní mikrosatelitov (krátke, opakujúce sa sekvencie DNA) odlišný od počtu opakovaní, ktoré boli v DNA pri zdedení. Príčinou nestability mikrosatelitu môže byť porucha schopnosti opraviť chyby, ku ktorým dochádza pri kopírovaní DNA v bunke. Tiež sa nazýva MSI.

MLH1 mutácia

Zmena v géne zvanom MLH1, asociovaná s vrodenou nepolypóznou rakovinou hrubého čreva

Monoklonálna protilátka

Monoklonálne protilátky sú protilátky, ktoré sú úplne rovnaké, pretože sú produkované klonmi tej istej materskej bunky.

Mukóza - sliznica

Vlhká, vnútorná výstelka niektorých orgánov a telesných dutín. Žľazy v sliznici vytvárajú hlien. Tiež sa nazýva mukózna membrána.

Multidisciplinárny seminár

Prístup k plánovaniu liečby, v ktorom niekoľko lekárov, ktorí sú odborníkmi v rôznych odboroch (disciplínach), prehodnocuje a diskutuje o zdravotnom stave a možnostiach liečby pacienta. Pri liečbe rakoviny môže multidisciplinárne konzílium zahŕňať názor onkológa (poskytuje liečbu rakoviny pomocou liekov), chirurgického onkológa (poskytuje chirurgickú liečbu a operáciu) a radiačného onkológa (poskytuje liečbu rakoviny žiarením).

Muscularis propria

Svalová vrstva mnohých orgánov. Nachádza sa hneď po podslizničnom tkanivom (submukóze) a zabezpečuje pohyby ako napríklad peristaltiku (pohyb čriev).

Mutácia

Zmena v sekvencii párov báz v DNA tvoriacej gén. Mutácie v géne nemusia nevyhnutne zmeniť gén natrvalo.

MYH-asociovaná polypóza

Vrodený stav, pri ktorom je tendencia k tvorbe mnohopočetných polypov v hrubom čreve a vyššie riziko rakoviny hrubého čreva.

Nazogastrická sonda

Plastická ohybná sonda používaná k zavedeniu do žalúdka. Zavádza sa cez nos.

Nekróza

Pomenúva odumretie živých tkanív.

Neuroendokrinné (karcinómy/bunky)

Neuroendokrinné bunky sú typom buniek, ktoré prepájajú nervový a endokrinný (hormonálny) systém. Konkrétne produkujú a uvoľňujú hormóny do krvi ako odpoveď na stimuláciu nervového systému. Neuroendokrinné bunky sa nachádzajú v celom tele. Preto sa môžu neuroendokrinné karcinómy objaviť vo viacerých orgánoch, vrátane pľúc a gastrointestinálneho traktu. Tieto nádory rastú niekedy pomaly, nakoľko však vyrastajú z buniek produkujúcich hormóny, neuroendokrinné karcinómy produkujú hormóny a hormónom podobné látky, ktorých nadmerné množstvá môžu spôsobovať niektoré symptómy.

Onkológ

Lekár, ktorý sa špecializuje na liečbu rakoviny. Niektorí onkológovia sa špecializujú na určitý druh liečby rakoviny. Napríklad radiačný onkológ sa špecializuje na liečbu rakoviny žiarením.

Oxaliplatina

Liek používaný s inými liekmi na liečbu rakoviny hrubého čreva, ktorá je pokročilá alebo sa vrátila. Tiež sa skúma v liečbe iných typov rakoviny. Oxaliplatina sa viaže na DNA v bunkách a dokáže rakovinové bunky usmrtiť. Je to typ zlúčeniny platiny.

Palmo-plantárny erytém, tiež syndróm ruka noha

Stav vyznačujúci sa bolesťou, opuchom, necitlivosťou, brnením alebo začervenaním rúk alebo nôh. Niekedy sa vyskytuje ako vedľajší účinok niektorých protinádorových liekov. Nazýva sa aj palmárno-plantárna erytrodyzestézia.

Panitumumab

Panitumumab je monoklonová protilátka. Panitumumab bol navrhnutý na väzbu k EGFR, ktorý sa nachádza na povrchu určitých buniek vrátane buniek v niektorých nádoroch. V dôsledku toho tieto nádorové bunky už nemôžu dostávať signály prenášané prostredníctvom EGFR, ktoré potrebujú pre rast, progresiu a šírenie. Zdá sa, že panitumumab nefunguje v nádorových bunkách, ktoré obsahujú mutovaný KRAS. Je to preto, že ich rast nie je kontrolovaný signálmi prenášanými prostredníctvom EGFR a naďalej rastú, dokonca aj keď je blokován EGFR.

Patológ

Lekár, ktorý identifikuje choroby štúdiom buniek a tkanív pod mikroskopom.

Perforácia tráviaceho traktu

Náhla príhoda, pri ktorej dochádza k prederaveniu steny akejkoľvek časti tráviaceho traktu od pažeráka až po konečník, vrátane žlčníka.

Perineurálne tkanivo

Tkanivo v okolí nervu alebo skupiny nervov

Peritoneum

Tkanivo ohraničujúce brušnú stenu a pokrýva väčšinu orgánov v brušnej dutine.

Peutz-Jeghersov syndróm

Genetická (dedičná) porucha, pri ktorej sa tvoria polypy v črevách a objavujú sa tmavé škvrny na ústach a prstoch. PJS zvyšuje riziko vzniku gastrointestinálnych a mnohých iných typov rakoviny. Tiež sa nazýva PJS.

Podslizničné tkanivo (submukóza)

Submukóza je v gastrointestinálnom trakte vrstva hustého nepravidelného spojivového tkaniva alebo voľného spojivového tkaniva, ktoré podporuje sliznicu, ako aj spojuje sliznicu s masou hlbšie uloženej hladkej svaloviny (vlákna prebiehajú kruhovo vo vrstvách pozdĺžneho svalu).

Polypektómia

Chirurgický výkon, pri ktorom sa odstráni polyp.

Polypy (stopkaté alebo prisadlé - sesilné)

Výrastky, ktoré sa vyklenujú zo sliznice. Ak sú prirastené ku sliznici tenkou stopkou, nazývajú sa stopkaté polypy; ak nemajú stopku nazývajú sa sesilné polypy.

Pozitrónová emisná tomografia (PET)

Postup, pri ktorom sa do žily vstrekuje malé množstvo rádioaktívnej glukózy (cukru) a skener sa používa na vytvorenie podrobných počítačových snímok oblastí v tele, kde sa glukóza vychytáva. Pretože rakovinové bunky často vychytávajú viac glukózy ako normálne bunky, zobrazovacia metóda sa využíva na nájdenie rakovinových buniek v tele.

Prekancerózne lézie

Abnormality tkanív, ktoré ešte neznamenajú rakovinu, ale signalizujú, že sa rakovina v budúcnosti pravdepodobne vyvinie.

Prognóza

Pravdepodobný výsledok priebehu ochorenia; pravdepodobnosť uzdravenia alebo opätovného návratu ochorenia (rekurencie).

Proteinúria

Vyššie ako normálne množstvo bielkovín v moči

Rádiofrekvenčná ablácia

Postup, ktorý využíva rádiové vlny na zahrievanie a zničenie abnormálnych buniek. Rádiové vlny prechádzajú elektródami (malé zariadenia, ktoré prenášajú elektrickú energiu). Rádiofrekvenčná ablácia sa môže použiť na liečbu rakoviny a iných stavov.

Rádioterapia

Terapia, pri ktorej sa ožarovanie používa pri liečbe rakoviny, vždy zameraná na určenú oblasť postihnutú rakovinou.

Rakovina semenníkov

Rakovina, ktorá sa tvorí v tkanivách semenníka. Semenník (alebo testis) je jedna z dvoch vajcovitých žliaz obsiahnutých v miešku, ktorá produkuje spermie a mužské pohlavné hormóny.

Rakovina vaječníkov (karcinóm ovária)

Rakovina, ktorá sa tvorí v tkanivách vaječníkov. Vaječník je jeden z dvojice ženských reprodukčných žliaz, v ktorých sa tvoria vajíčka (oocyty). Väčšina ovariálnych karcinómov je buď ovariálnym epiteliálnym karcinómom alebo malígnym nádorom zo zárodočných buniek. Ovariálne epiteliálne karcinómy sú rakovinou, ktorá začína v bunkách na povrchu vaječníkov. Malígnym nádorom zo zárodočných buniek je rakovina, ktorá začína vo vajíčkach.

RAS gén (mutácia)

Rodina génov, ktoré môžu spôsobiť rakovinu, ak sú mutované (zmenené). Vytvárajú proteíny, ktoré sa podieľajú na bunkových signálnych dráhach, raste buniek a apoptóze (zánik buniek). Činidlá, ktoré blokujú účinky mutovaného RAS génu alebo jeho proteínu, môžu zastaviť rast rakoviny. Členovia rodiny rodín RAS zahŕňajú KRAS, HRAS a NRAS.

Receptor epidermálneho rastového faktoru (EGFR)

Proteín, ktorý sa nachádza na povrchu niektorých buniek a ku ktorému sa viaže epidermálny rastový faktor, spôsobuje delenie buniek. Nachádza sa v abnormálne vysokých hladinách na povrchu mnohých typov rakovinových buniek, takže tieto bunky sa môžu nadmerne deliť v prítomnosti epidermálneho rastového faktora. Tiež sa nazýva EGFR, ErbB1 a HER1.

Rektoskop

Tenký, trubicovitý nástroj, ktorý sa používa na vyšetrenie análneho otvoru a konečníka. Rektoskop má svetlo a šošovku na prezeranie. Môže mať aj nástroj na odstránenie tkaniva určeného k vyšetreniu pod mikroskopom na príznaky choroby. Kratší nástroj pozostávajúci z tenkej trubičky so zdrojom svetla, ktorý sa používa na vyšetrenie vnútra konečníka, sa nazýva proktoskop.

Regorafenib

Liek používaný na liečbu kolorektálneho karcinómu a gastrointestinálnych stromálnych nádorov. Ide o orálnu cieleňú terapiu; inhibítor multikinázy, ktorý sa zameriava na receptorové tyrozínkinázy s mechanizmami, ktoré sa podieľajú na raste a progresii nádoru - angiogenéze, onkogenéze a mikroprostredí nádorov. Inhibuje niekoľko VEGF receptorových tyrozínkináz, ktoré zohrávajú úlohu pri raste nových krvných ciev v nádore. Okrem VEGFR 1-3 inhibuje aj iné kinázy, ako sú TIE-2, RAF-1, BRAF, KIT, RET, PDGFR a FGFR.

Rekurencia

Rakovina alebo ochorenie (zvyčajne autoimúnne), ktoré sa vrátilo, zvyčajne po období, počas ktorého rakovina alebo choroba nebola prítomná alebo nebola zistená. Môže sa vyskytnúť na tom istom mieste ako pôvodný (primárny) nádor alebo na inom mieste v tele. Tiež sa nazýva recidivujúca rakovina alebo choroba.

Rizikový faktor

Niečo, čo zvyšuje pravdepodobnosť vzniku ochorenia. Niektoré príklady rizikových faktorov rakoviny sú vek, rodinná anamnéza určitých druhov rakoviny, použitie tabakových výrobkov, vystavenie žiareniu alebo určitým chemikáliám, infekcia určitými vírusmi alebo baktériami a určité genetické zmeny.

RTG lúče

Röntgenové lúče sú formou žiarenia, ktoré sa používa na snímanie vnútorných objektov. V medicíne sa röntgenové lúče bežne používajú na snímanie vnútra tela.

Sigmoidoskop/Sigmoidoskopia

Tenký tubusový nástroj, ktorý sa používa na vyšetrenie vnútra hrubého čreva. Sigmoidoskop má svetlo a šošovku na prezeranie a môže mať nástroj na odstránenie tkaniva.

Skvamocelulárny karcinóm

Rakovina, ktorá začína v skvamóznych-dlaždicových bunkách. Dlaždicové bunky sú tenké, ploché bunky, ktoré vyzerajú ako rybie šupiny a nachádzajú sa v tkanive, ktorá tvorí povrch kože, výstelku dutých orgánov tela a výstelku dýchacích a zažívacích traktov. Väčšina rakoviny análneho otvoru, krčka maternice, hlavy a krku a vagíny sú karcinómy dlaždicových buniek. Tiež sa nazýva epidermoidný karcinóm.

Kolorektálny karcinóm: príručka pre pacientov

Informácie založené na ESMO odporúčaní z klinickej praxe - v.2016.1

Strana 48

Sporadická choroba / sporadická rakovina

Rakovina, ktorá sa vyskytuje u ľudí, ktorí nemajú rodinnú anamnézu tejto rakoviny alebo dedičnú zmenu DNA, ktorá by zvýšila riziko vzniku tohto typu rakoviny.

Subseróza

Subseróza je vrstva tkaniva medzi svalovinou a serózou. Tento termín sa používa v histopatológii a je zvlášť spojený so stagingom rakoviny (napríklad pri určovaní štádia ochorenia rakoviny hrubého čreva).

Špeciálne kontaktné techniky / Lokálne kontaktné terapie

Lokálne možnosti liečby, či už rádioterapia alebo chirurgický zákrok na liečbu malých nádorov.

Tegafur-uracil (UFT)

Látka, ktorá sa skúma pri liečbe niektorých typov rakoviny. Je to kombinácia tegafuru a uracilu. Tegafur je vychytávaný do rakovinových buniek a rozpadá sa na 5-FU, látku, ktorá likviduje nádorové bunky. Uracil spôsobuje väčšie množstvo 5-FU, aby zostal vo vnútri buniek a ničil ich. Tegafur-uracil je typ antimetabolitu.

Transanálna endoskopická mikrochirurgia

Lokálne odstránenie rakoviny konečníka. Vykonáva sa cez špeciálny mikroskop vsunutý cez análny otvor do konečníka.

Trombóza

Tvorba alebo prítomnosť trombu (krvnej zrazeniny) vo vnútri ciev

Turcotov syndróm

Stav, v ktorom sa bunky v hrubom čreve stanú abnormálnymi a tvoria masy nazývané polypy. Tiež sa vyznačuje nádormi nervového systému.

Ulcerácia

Tvorenie vredu, ktorý je defektom na koži, vo výstelke orgánu alebo na povrchu tkaniva.

Ulcerózna kolitída

Chronický zápal hrubého čreva, ktorý spôsobuje vredy vo svojej výstelke. Tento stav sa prejavuje bolesťami brucha, kŕčmi a uvoľnením hnisu, krvi a hlienu z čriev.

Určenie štádia ochorenia

Vykonávanie vyšetrení a testov na zistenie rozsahu rakoviny v tele, najmä či sa choroba rozšírila z pôvodného miesta do iných častí tela. Je dôležité poznať štádium ochorenia, aby sa naplánovala najlepšia liečba.

Ultrazvukové vyšetrenie (peroperačné a endoskopické)

Vyšetrenie, pri ktorom sa zvukové vlny s vysokou energiou odrážajú od vnútorných tkanív alebo orgánov a robia ozveny (echá). Vzory ozvien sa zobrazujú na obrazovke ultrazvukového stroja a tvoria obraz telesných tkanív nazývaných sonogram. Tiež sa to nazýva ultrasonografia.

Vaskulárne-cievne (tkanivo)

V súvislosti s krvnými cievami, napr. tkanivá, z ktorých sú krvné cievy vytvorené, sa nazývajú cievne tkanivá.

Viscerálne peritoneum - pobrušnica

Vrstvy tkaniva, ktoré pokrývajú vonkajší povrch väčšiny orgánov v bruchu, vrátane čriev.

Vyšetrenie magnetickou rezonanciou (MRI, tiež NMR)

Zobrazovacia technika, ktorá sa používa v medicíne. Využíva magnetickú rezonanciu. Niekedy sa injekčne podáva roztok, ktorý zvyšuje kontrast medzi rôznymi tkanivami, aby štruktúry boli jasnejšie viditeľné.

Vyšetrenie stolice na okultné krvácanie (OK)

Test na kontrolu krvi v stolici. Malé vzorky stolice sú umiestnené na špeciálnych kartách a zaslané na vyšetrenie lekárovi alebo do laboratória. Krv v stolici môže byť známkou rakoviny hrubého čreva. Tiež sa nazýva test na OK.

Warfarin

Liek, ktorý zabraňuje zrážaniu krvi. Patrí do rodiny liekov nazývaných antikoagulanciá.

Pacientske príručky spoločnosti ESMO/Anticancer Fund sú vytvorené s cieľom pomôcť pacientom, ich príbuzným a opatrovateľom pochopiť povahu rôznych typov nádorov a zhodnotiť najlepšie existujúce liečebné možnosti. Odborné informácie použité v patientskych príručkách sú založené na odborných odporúčaníach z klinickej praxe spoločnosti ESMO, ktoré slúžia onkológom ako pomôcka pre diagnostické a liečebné postupy a sledovanie po liečbe u rôznych typov nádorových ochorení. Predkladané pacientske príručky vytvorila spoločnosť Anticancer Fund v spolupráci so spoločnosťou ESMO Guidelines Working Group a ESMO Cancer Patient Working Group.

Viac informácií nájdete na webovej stránke www.esmo.org a www.anticancerfund.org

